

CARCINOMA EPIDERMÓIDE DE RODILLA

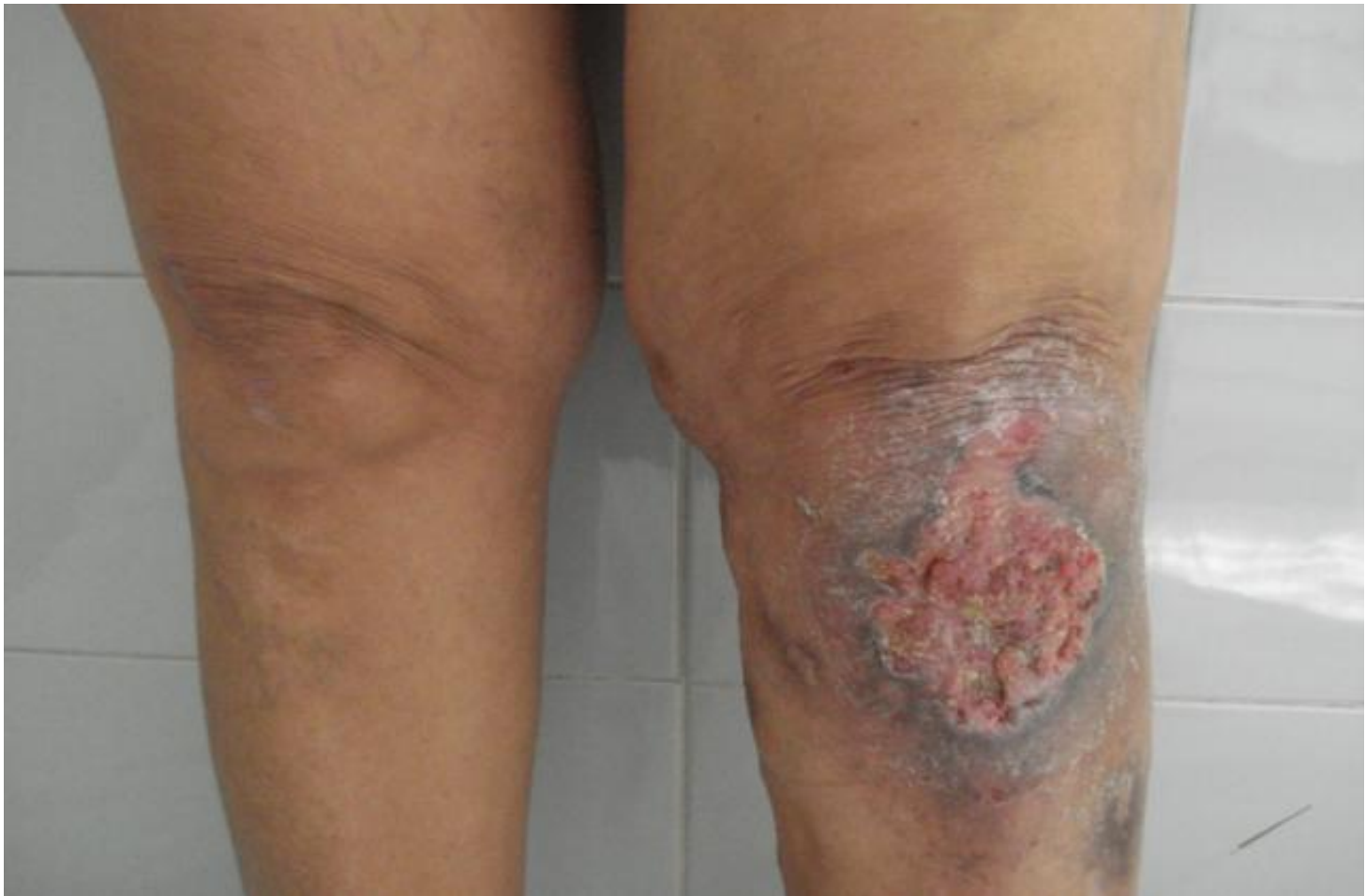Dr. Rodman López Arias

Cirugía y Quimioterapia del Cáncer

www.centrodeltcancer.com

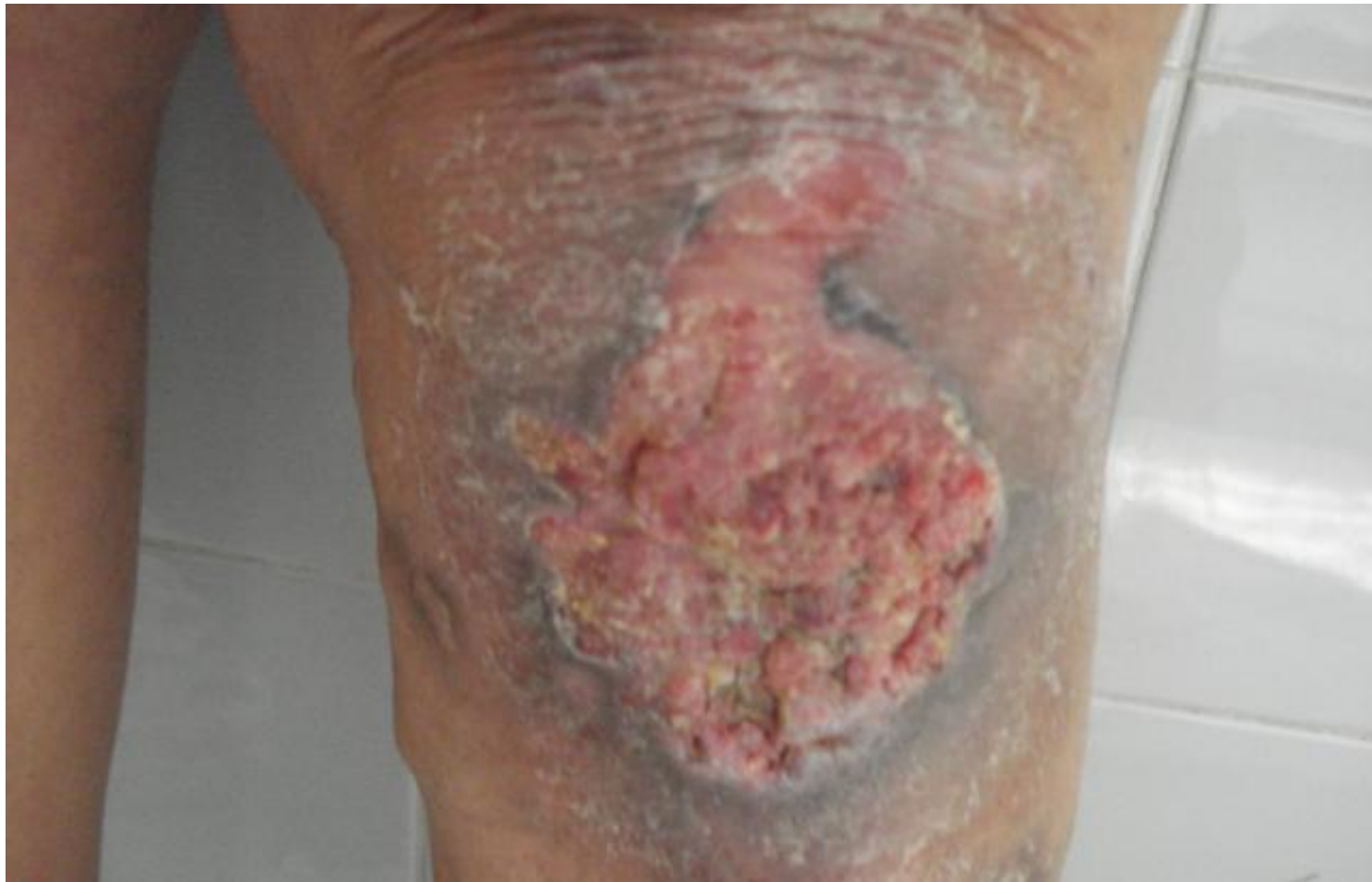Tels. 2226-2427 y 7140-4427

Agosto de 2011



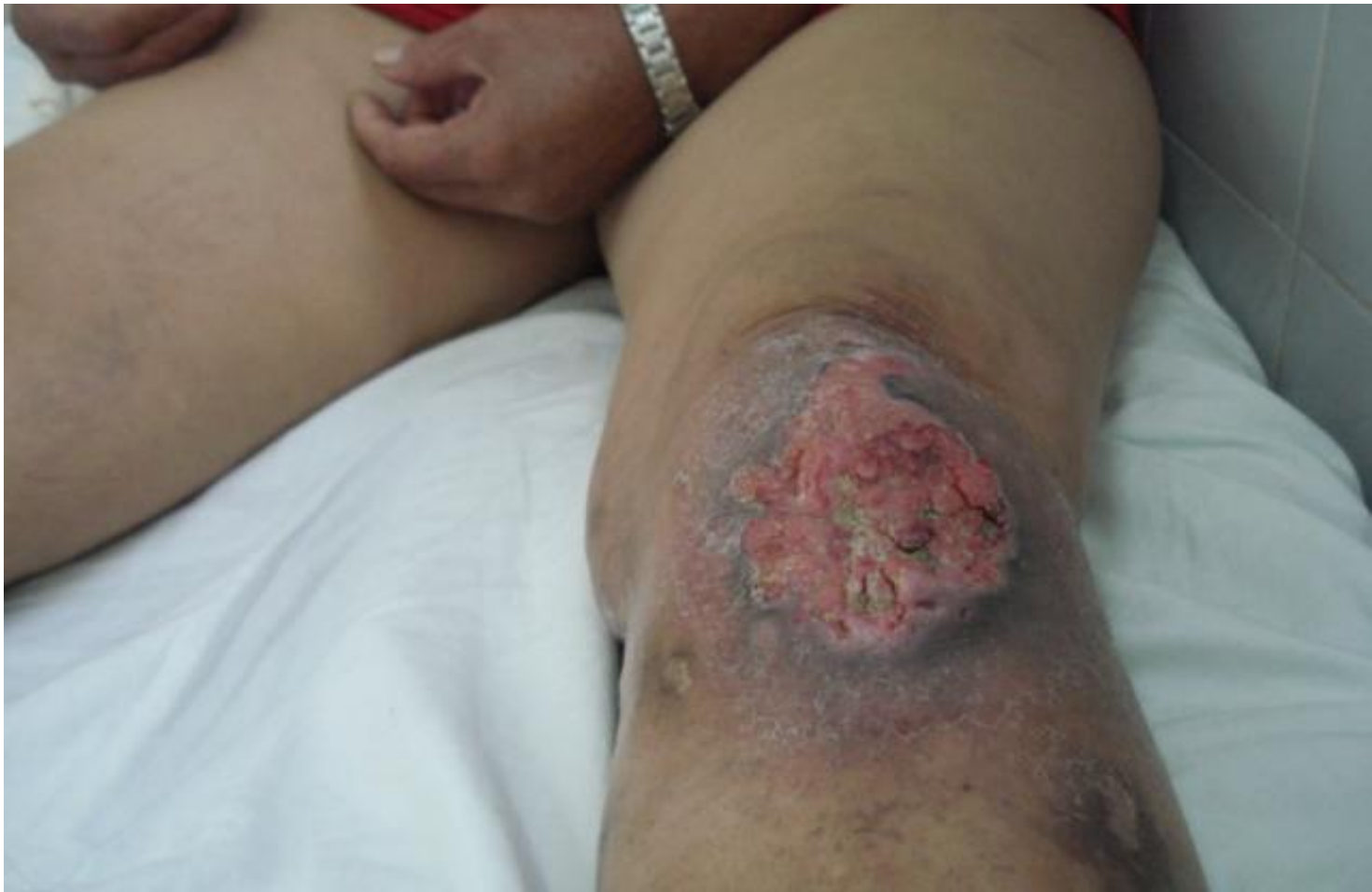CARCINOMA EPIDERMOIDE DE RODILLA

Ama de casa de 52 años con Várices de Miembro Inferior Izq. de larga evolución con evidencia de úlceras ya cicatrizadas en el tobillo y otras áreas de la pierna. Desde hace un año desarrolló esta Úlcera en rodilla izquierda la cual ha crecido progresivamente y una biopsia reciente reveló Carcinoma Epidermoide Bien Diferenciado. Nótese el edema de todo el miembro inferior izquierdo comparado con el lado derecho. Los sistemas venosos superficial y profundo evaluados con Ultrasonografía Doppler están permeables.



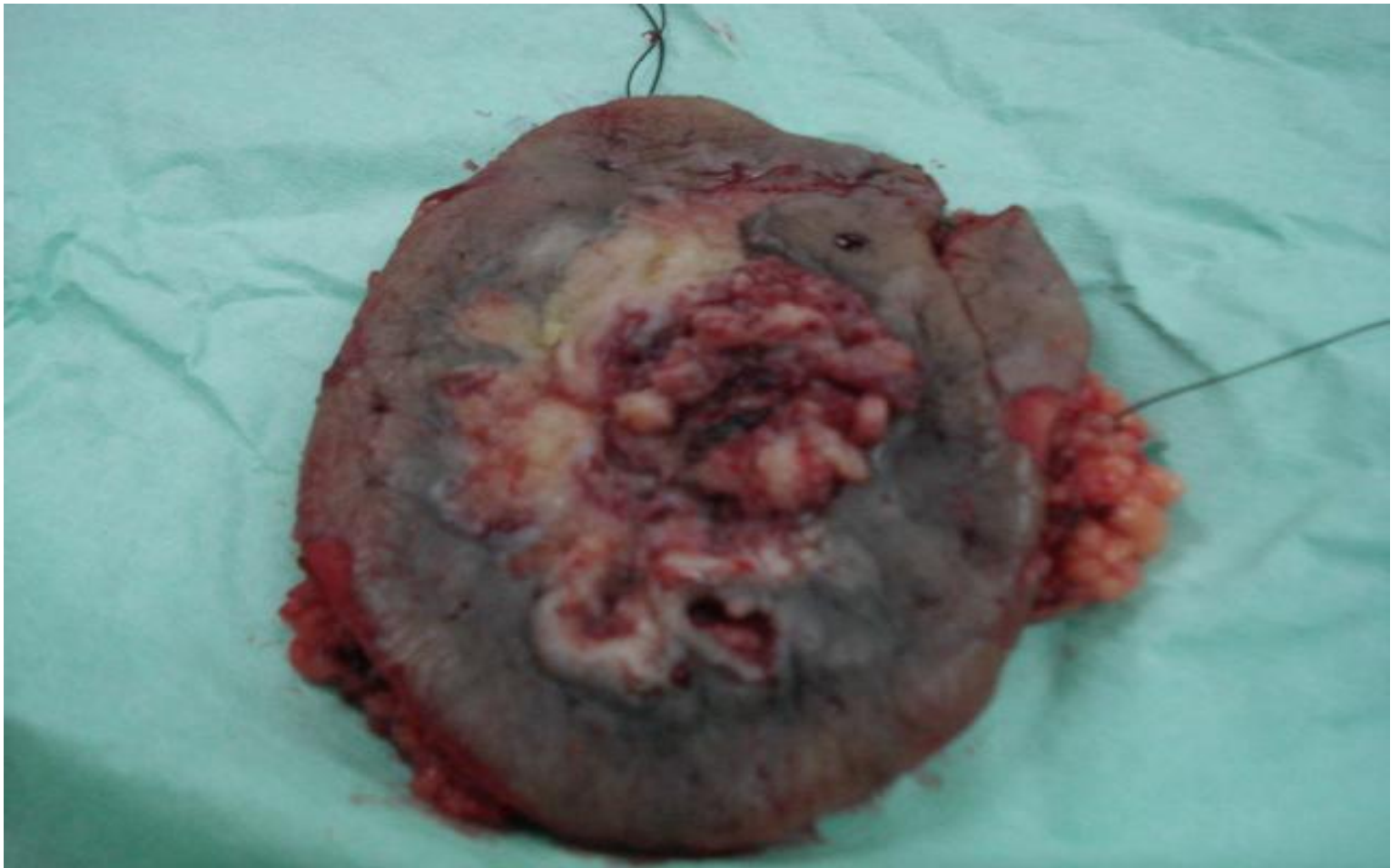CARCINOMA EPIDERMOIDE DE RODILLA

El Carcinoma Epidermoide es el segundo cáncer más frecuente de piel, siendo su frecuencia de aprox. 20% . Proviene de la Epidermis la capa superficial y avascular de la piel que se nutre por difusión a partir de la dermis; está formada por 4 o 5 capas celulares y el Cáncer Epidermoide o Espinocelular se origina en las células de la capa espinosa de la epidermis, adyacente a la capa de células basales que es la más profunda.



CANCER EPIDERMOIDE DE RODILLA

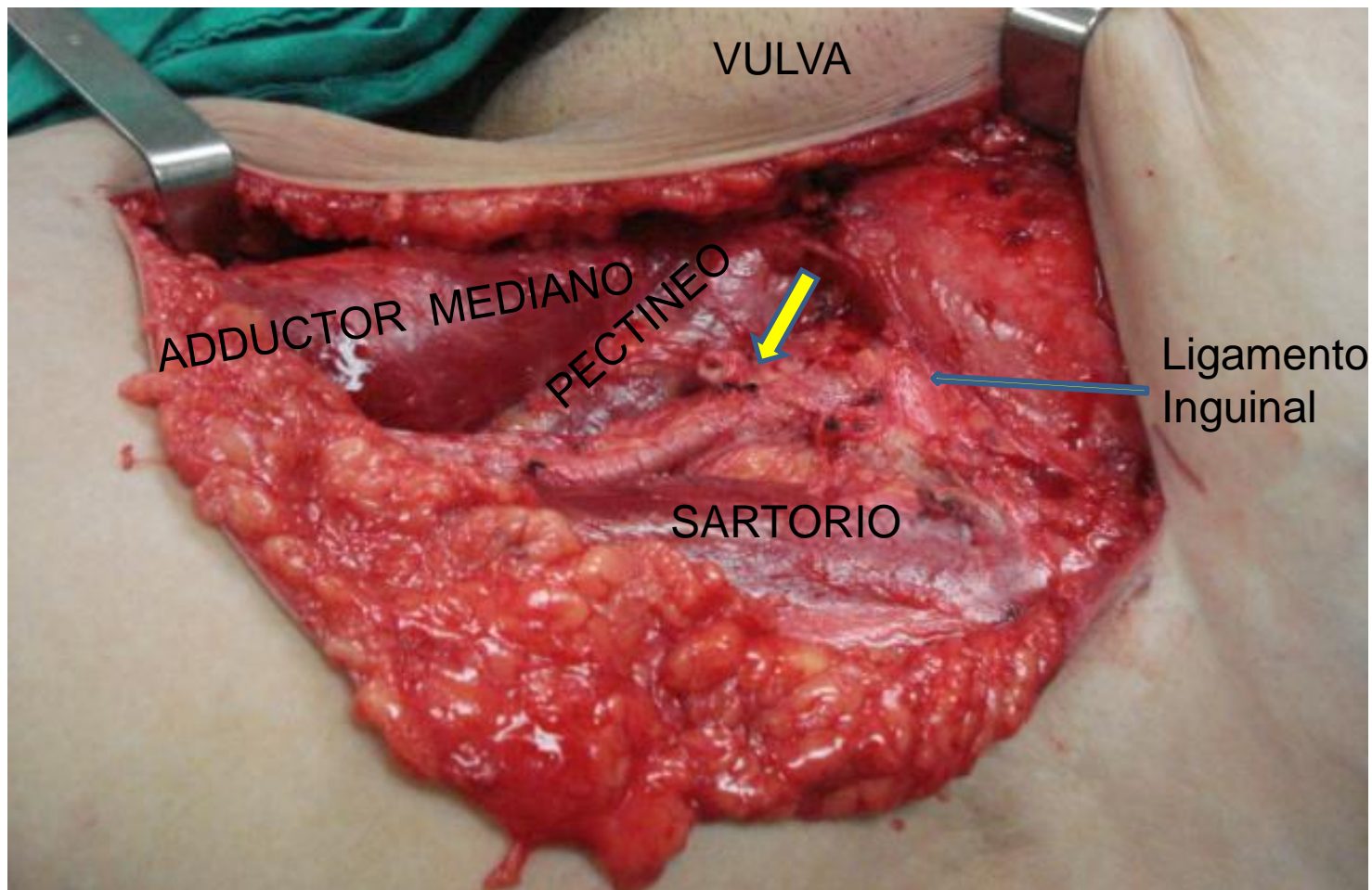
El Cáncer Epidermoide es más frecuente en áreas expuestas a la radiación ultravioleta o en contacto con sustancias corrosivas como arsénico, hidrocarburos (hollín, aceites lubricantes, etc.), así como en cicatrices o piel irradiada o expuesta a trauma crónico. Frecuentemente metastatiza a ganglios linfáticos y en etapas avanzadas también por vía hematógica a hígado y pulmón. Esta paciente tenía un conglomerado ganglionar inguinal ipsilateral sospechoso de metástasis.



CARCINOMA EPIDERMOIDE DE RODILLA

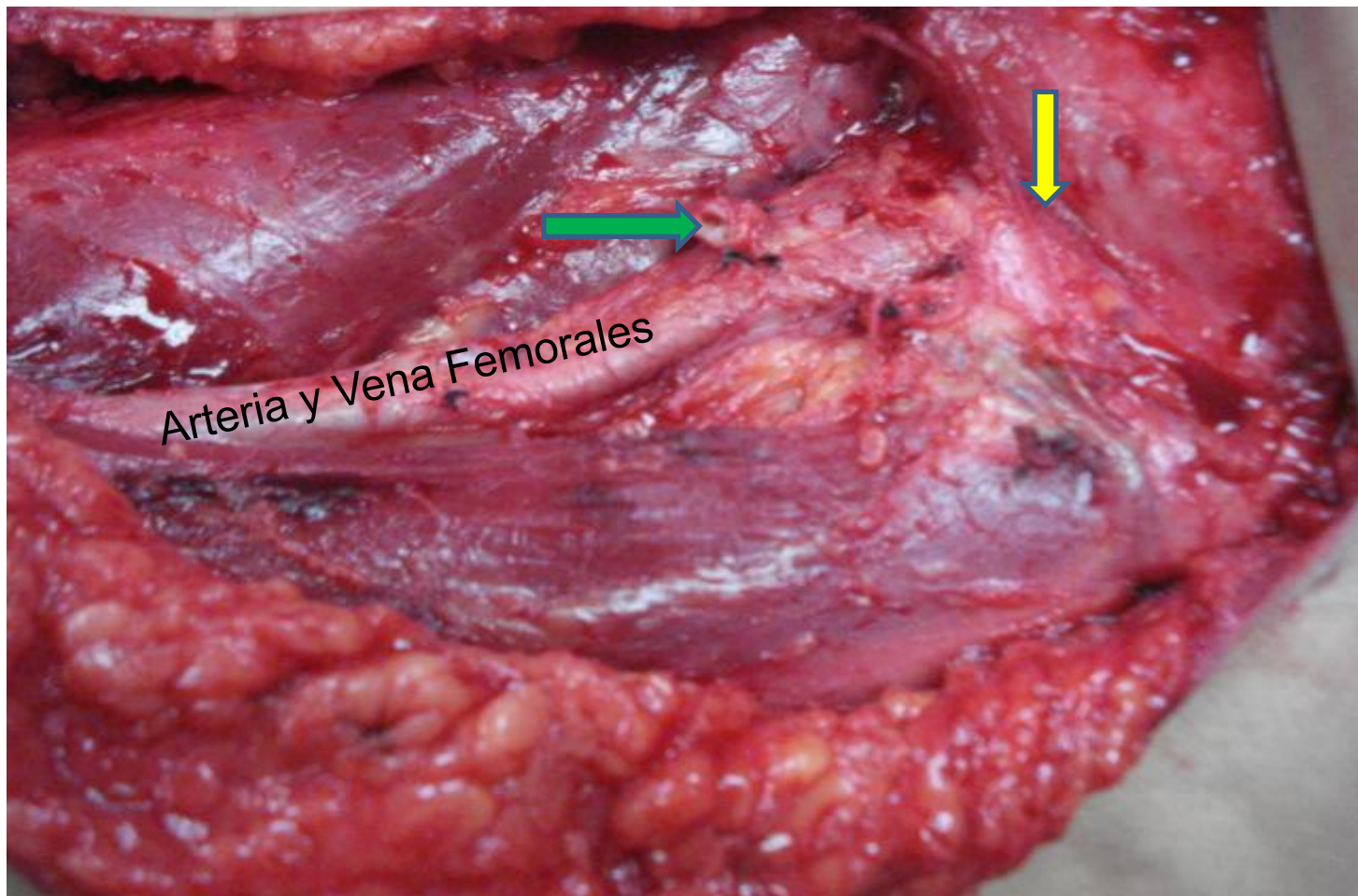
El tratamiento consistió en Excisión Ampla del Tumor Primario con márgenes de resección libres de tumor más Linfadenectomía Inguinofemoral Ipsilateral.

Esta es la imagen de la pieza operatoria del tumor primario cuyo límite profundo fue el periostio. Observe los hilos de seda negra que son reparos para orientar al Patólogo.



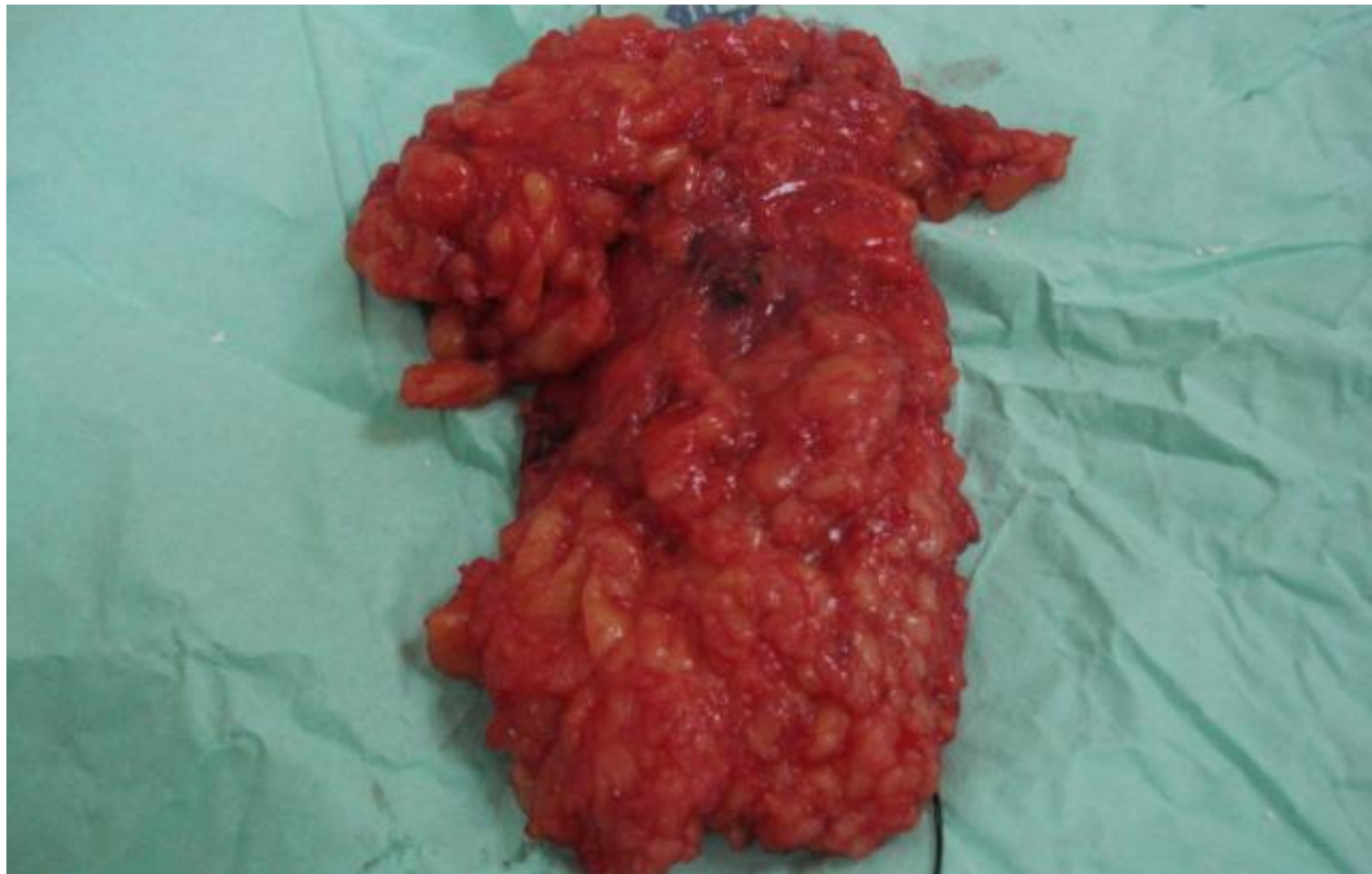CARCINOMA EPIDERMÓIDE DE RODILLA

Esta imagen tomada después de la Linfadenectomía muestra el Triángulo Femoral cuyos bordes son el músculo Adductor Mediano, el músculo Sartorio y el Ligamento Inguinal; en la parte central del Triángulo está el paquete vascular (flecha amarilla). Se ha extirpado todo el tejido linfograso comprendido entre la piel y el piso del triángulo femoral constituido por los músculos Pectíneo e Iliopsoas.



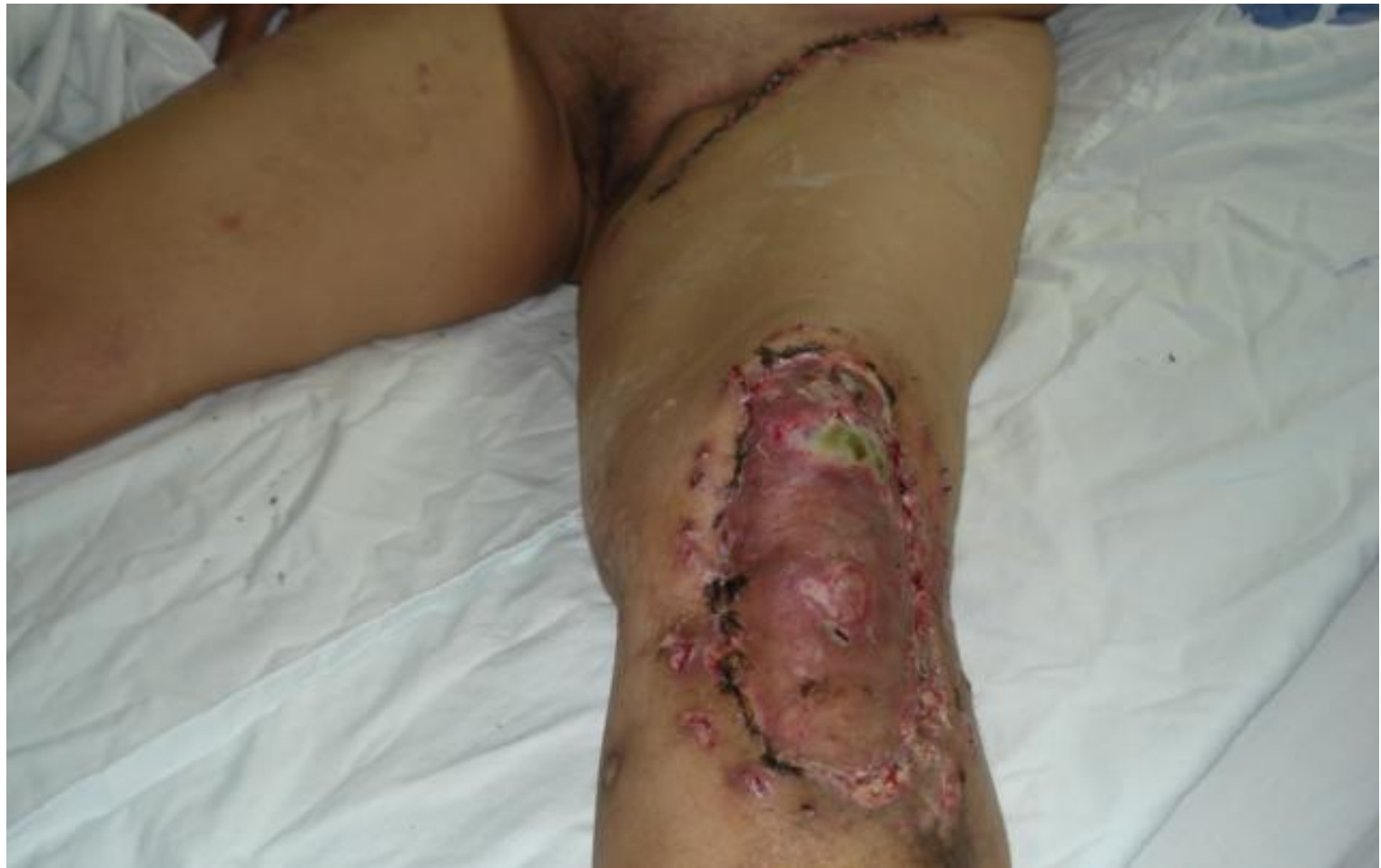CARCINOMA EPIDERMÓIDE DE RODILLA

Esta imagen de acercamiento muestra el aspecto del triángulo femoral después de la Linfadenectomía. La flecha verde muestra el cayado de la Vena Safena seccionado y ligado y la flecha amarilla indica el Ligamento Inguinal. Los Vasos Femorales se han disecado en toda su trayecto dentro del triángulo



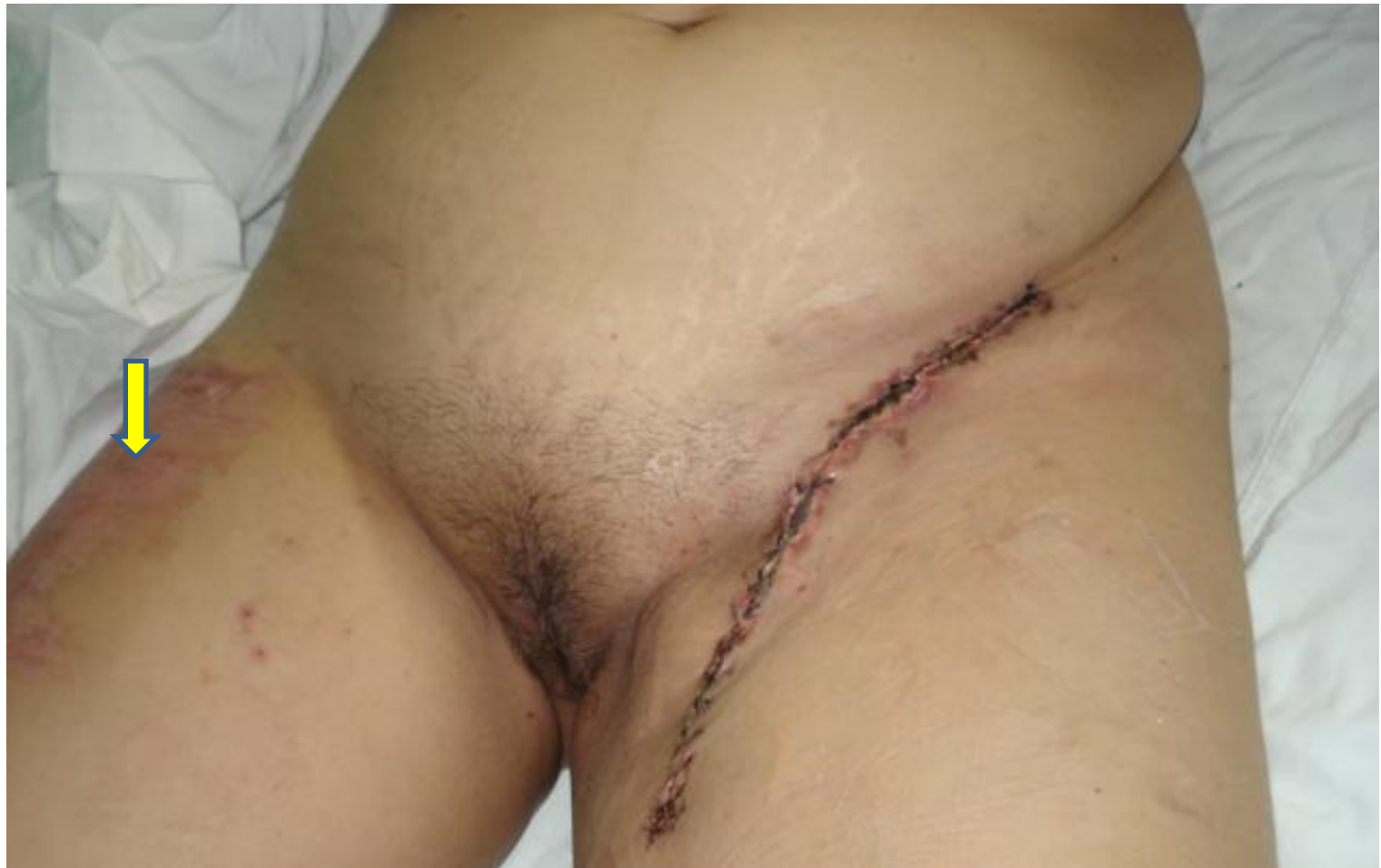CARCINOMA EPIDERMÓIDE DE RODILLA

Esta imagen muestra la pieza operatoria de la Linfadenectomía Inguinofemoral de aprox. 20 X 10 X 6 cms. que contiene los ganglios linfáticos inguinofemorales, la Vena Safena Magna y el tejido linfograso circundante. El hilo de seda negra en el borde inferior corresponde a la ligadura distal de la Vena Safena.



CARCINOMA EPIDERMOIDE DE RODILLA

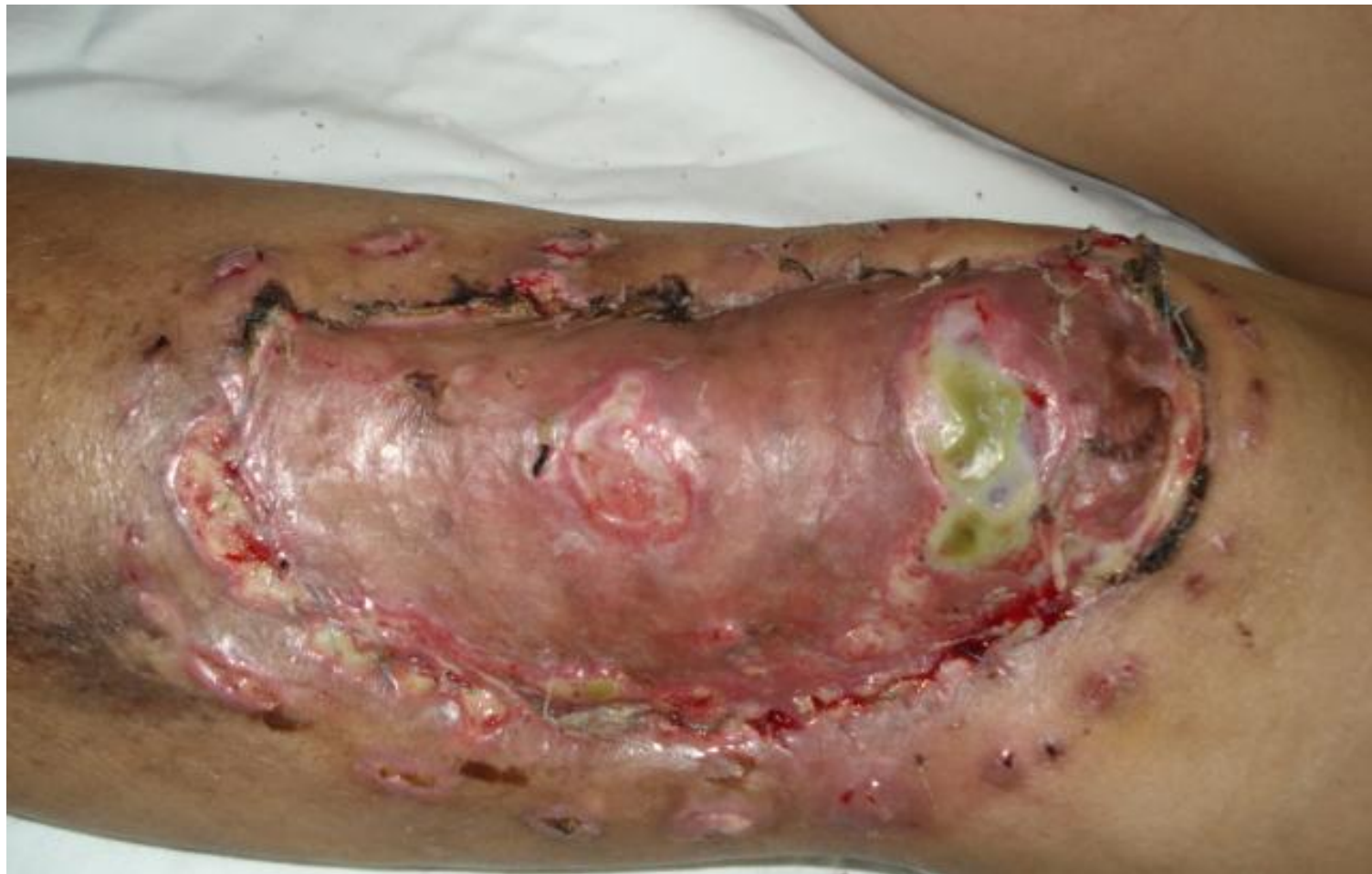Este es el aspecto de la paciente el día 10° postoperatorio; el injerto libre de piel tomado del muslo derecho prendió prácticamente en un 100%; el estudio histopatológico de la pieza inguinal reveló metástasis en 5 de 12 ganglios linfáticos encontrados.



CARCINOMA EPIDERMOIDE DE RODILLA

Podemos ver en ésta imagen la herida operatoria inguinal sana, pero debido a que después de la cirugía la irrigación de los colgajos es pobre, hasta en un 40% de casos pueden necrosarse sus bordes con riesgo de exposición de los vasos femorales.

En el muslo derecho se logra ver parte de la zona donadora de piel.



CARCINOMA EPIDERMÓIDE DE RODILLA

Esta paciente deberá recibir Radioterapia externa complementaria para el control del residual tumoral microscópico tanto en el sitio primario (rodilla) como en la ingle.

No es necesaria la administración de Quimioterapia Sistémica.

CANCER EPIDERMÓIDE DE RODILLA

Dr. Rodman López Arias

Cirugía y Quimioterapia del Cáncer

www.centrodeltcancer.com

Tels. 2226-2427 y 7140-4427

Agosto de 2011