

## 第 11 章 治疗中的错误

---

为了避免治疗中的诸多错误，骨科医师必须了解马蹄内翻足的三个基本特征。

(1) 尽管整个足处于极度旋后位，而相对于前足，因紧张的韧带和肌腱，后足更加稳固地处于内收、内翻位。实际上，患儿出生时前足的大部分关节韧带是正常的，且前足通常柔软，也不像后足那样旋后。

(2) 跟骨、舟骨和骰骨严重内移和内倾。要矫正这三块骨的内移和内倾，首先要于旋后位在距骨下方将足外展，而后随着足进一步外展，逐渐减少旋后直到中立位。因此，马蹄内翻足主要的矫正操作是足外展。试图将足旋前超过其中立位是非常常见且有害的操作。

(3) 对马蹄内翻足的所有骨骼因素均进行解剖复位是行不通的，且对恢复足的良好序列和良好持久的功能结果来说也并不是必要的。

马蹄内翻足手法操作和石膏固定的精细工作不能由无人监督的助手来完成，而应由经验丰富的骨科医师执行。骨科医师需熟知畸形的病理解剖和针对几月龄患儿如何应用正确的矫形操作手法。如果初始治疗错了，不仅矫正会失败，畸形也会变得复杂，马蹄内翻足变得更硬，更难甚至无法矫正。

在马蹄内翻足的手法治疗中，最常见的错误如下所示。

(1) 将前足外翻而不是旋后和外展。前足外翻导致足弓增高，由于跖筋膜增厚和紧张，高弓变得僵硬（见第 7 章，图 7-1）。

(2) 通过强力将足旋前来试图矫正足的旋后。这会导致中足塌陷，因为跟骨由紧张的内侧跗间韧带锁定在内倾位。

(3) 当足跟仍固定在内翻位时，试图将足外旋。因为是在踝关节内外旋距骨，所以会导致外踝后移。外踝后移是医源性畸形。当足处于跖屈和轻度旋后时将足外展，使胫舟韧带和跟舟韧带得以牵伸，从而允许跟骨在距骨下方外展，足跟内翻得以矫正，外踝后移就不会发生。

(4) 试图在跟骰关节处加压对抗、外展前足来矫正足内收（Kite 方法的错误）。这样做阻碍了跟骨的外展和骰骨半脱位的复位。此外，Lisfranc 线上的韧带被牵拉、强度变弱，阻碍了后足的矫正（见第 7 章，图 7-2）。

(5) 试图通过使跟骨外倾而不是首先在距骨下方将跟骨外展（外旋）来矫正足跟内翻。

(6) 应用膝下石膏而不是脚趾-腹股沟的长腿石膏；用长腿石膏的目的是防止踝关节和距骨发生旋转。由于足必须保持在距骨下的外展位，距骨一定不能旋转，否则无法维持手法操作获得的矫正。

(7) 试图在没有矫正其他畸形因素之前矫正马蹄内翻足。形成摇椅足畸形将阻碍足跟内翻的矫正（图 11-1）。

(8) 试图通过背伸前足而不是背伸整个足来矫正马蹄内翻足，从而导致摇椅足畸形。

(9) 两次手法操作之间的石膏固定时间延长为 3 周或 3 周以上。这将导致骨质疏松，以及舟骨和骰骨前方的正常韧带过度松弛，从而减弱足前部形成的矫正跗骨畸形所需的杠杆力臂。

(10) 延长石膏固定时间至数月和粗暴的手法操作。这会引引起胫骨生长板发育迟滞，导致下肢短缩。

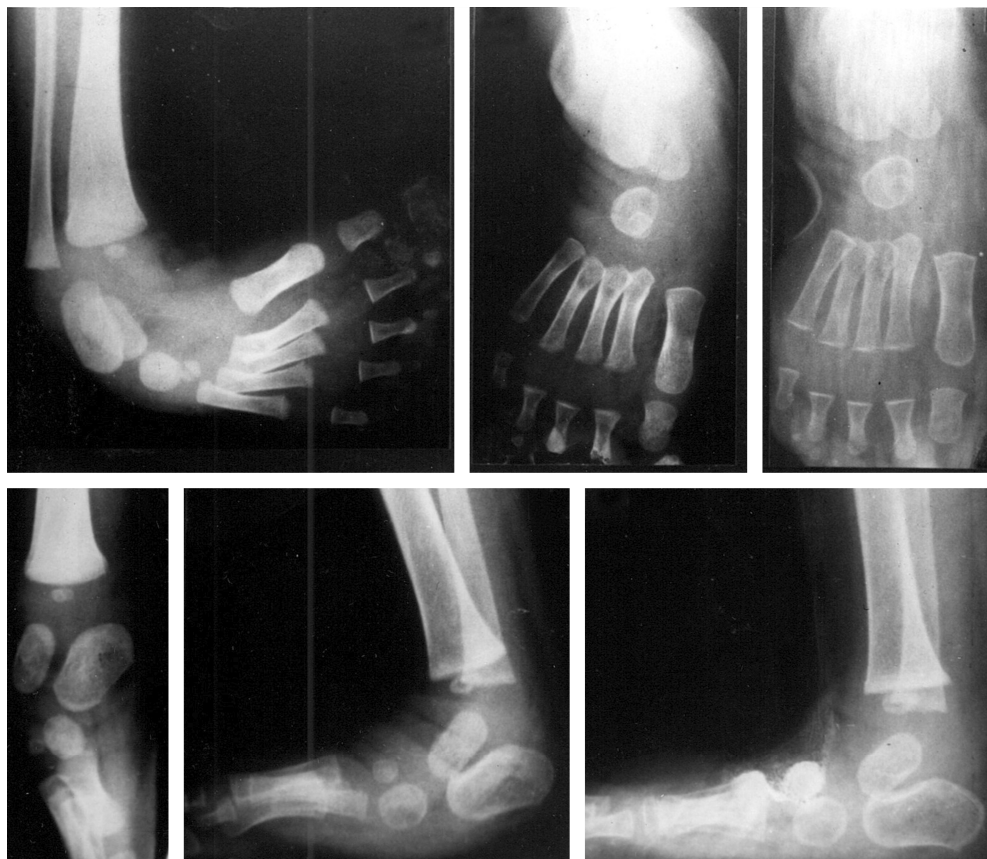

图 11-1A 一位马蹄内翻足患者的 X 线片，展现了试图通过背伸前足来矫正马蹄内翻足而导致摇椅足畸形的发展过程。骰骨持续内移。跟腱延长后畸形得以改善。该患者 6 岁时曾行胫前肌腱转移至第三楔骨手术

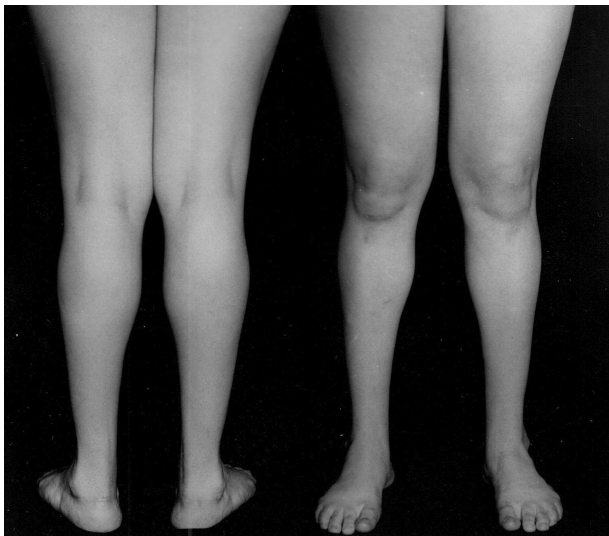

图 11-1B 该患者 26 岁时，双足外观正常。双小腿细，步行超过 2 英里（1 英里=1609m）时脚有一些疼痛

（11）频繁的手法操作而不做石膏固定。这种操作是无效的。务必在每次手法操作后，缩短的韧带得到最大牵伸时进行石膏固定。

石膏固定有三个目的：①促进由骨和丰富的胎儿软骨形成的跗骨原基结构得到重塑；②维持韧带获得的牵伸；③使韧带充分松弛，以便使接下来 4~7 天后的手法操作获得进一步牵伸。

（12）对于婴儿期非常严重的马蹄内翻足畸形，试图使移位的舟骨获得“完美的”解剖矫正。这类病例，足内收和足跟内翻通常可经手法操作而矫正，无须行根治性手术治疗。针对这类严重畸形的矫正，可以通过在部分复位的舟骨前面外展楔骨、在跟骨前面外展骰骨来实现，此外，也可以通过将胫前肌腱转移至第三楔骨来矫正，这种“似是而非”的矫正可获得功能和排列对应关系都良好的足（图 11-2）。

（13）未能全天 3 个月和夜间使用维持足外旋固定的 Mitchell 鞋至数年，直至收缩性的纤维化、腓肠肌-比目鱼肌和胫骨后肌过度牵拉作用削弱。

（14）将胫前肌腱转移至第五跖骨或骰骨。这样会导致过度足外翻。

（15）在胫前肌腱转移之前，将其从伸肌支持带下方的间室拉出。转移后该肌腱将在踝前方形成弓弦状突出。

（16）劈开胫前肌腱，仅将其一半移至足外侧。这种手术可使足获得背屈，并不能矫正足旋后。为了矫正足旋后，需转移全部肌腱至第三楔骨。

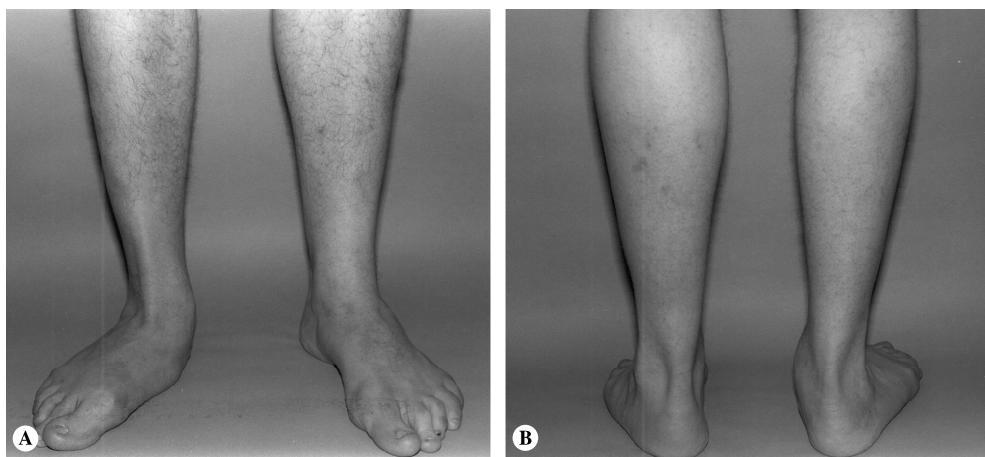

图 11-2A 和图 11-2B 该患者 36 岁，出生时患有双侧先天性马蹄内翻足，婴儿期经手法操作和石膏矫形治疗。6 岁时双足外观正常，但医师阅 X 线片后告诉其母亲，孩子需要进行手术以改善骨的位置。母亲仅同意对一只脚行手术治疗。右足行后内侧松解术。术后，足变得僵硬且逐渐变扁平。目前患者手术侧足很痛，且跗中关节活动度很小，已具备行三关节融合术的指征。左足不痛且排列良好

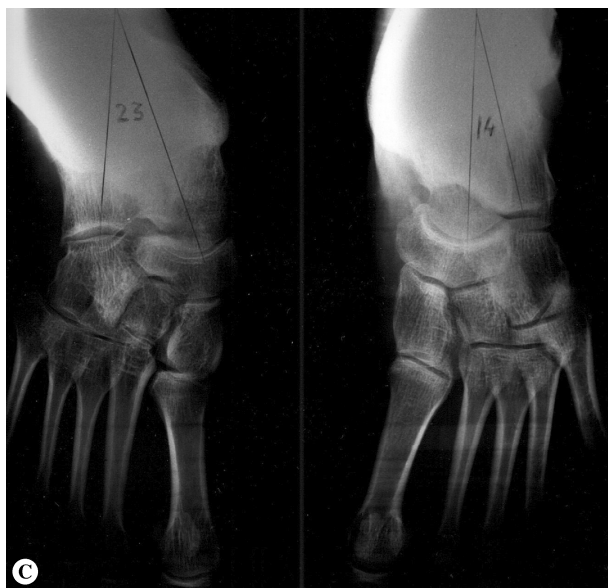

图 11-2C 右足跟距角测量为  $23^{\circ}$ ，左足仅为  $14^{\circ}$ 。右足舟骨对位良好，而左足舟骨内移。右足距舟关节间隙非常狭窄，而左足正常



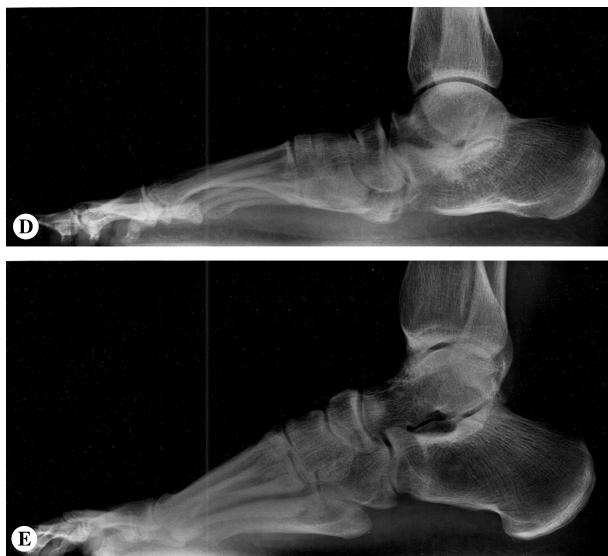

图 11-2D 和图 11-2E 右足（图 D）非常扁平，距下关节间隙非常窄。距骨头背面可见骨刺。  
左足（图 E）距下关节结构异常，但其关节间隙保持良好

## 第 12 章 复杂型马蹄内翻足的治疗

最近研究发现，胎儿肌球蛋白重链突变导致下肢关节挛缩症的马蹄内翻足会出现先天性挛缩，提示先天性马蹄内翻足是发生于妊娠中 1/3 阶段、由足部屈肌的胎儿肌球蛋白突变引起的一种单独的先天性挛缩。腓肠肌-比目鱼肌、胫骨后肌和趾长屈肌、与这些肌肉连邻的筋膜及踝关节后方韧带发生广泛的纤维化，它们共同将足束缚于旋后和马蹄位，但其骨骼仍继续生长。出生后，当胎儿肌球蛋白逐渐被正常肌球蛋白取代（Toydemir, et al., 2006），这种结构变化会逐渐减缓，并且纤维化也会缓慢削弱。肌肉缺陷和纤维化的范围及程度存在个体差异。对于大多数马蹄内翻足，通过 5~6 次的轻柔手法矫形和良好塑形的石膏治疗，挛缩的肌肉、肌腱和韧带可轻松获得牵伸。少数病例中，马蹄和高弓畸形非常严重，这种情况可能是由于腓肠肌-比目鱼肌和跖侧固有足内肌及韧带更多受累。治疗不当则会形成复杂型马蹄内翻足。

正如 Turco（1994）观察到的那样，常规的手法矫形和石膏治疗对复杂型马蹄内翻足难以奏效。他指出，总体来讲，非手术治疗和手术治疗对复杂型马蹄内翻足的疗效完全不同，早期手术治疗会导致怪异的足部畸形。复杂型马蹄内翻足外形短而宽。所有的跖骨都严重跖屈形成严重的高弓足畸形，跨越足底有一个深的皱褶，踇趾过伸。腓肠肌-比目鱼肌发育得偏小，居于小腿上 1/3。跟腱长、宽且非常紧张，将跟骨牵拉至严重的跖屈和内收位，从而在足跟上方形成很深的皱褶（图 12-1A）。X 线片上显示跟骨和距骨处于严重的跖屈位。正位和侧位片上的跟距角明显减小。所有跖骨也处于严重的跖屈位。通常，骰骨在跟骨前方向内侧移位（图 12-1B）。

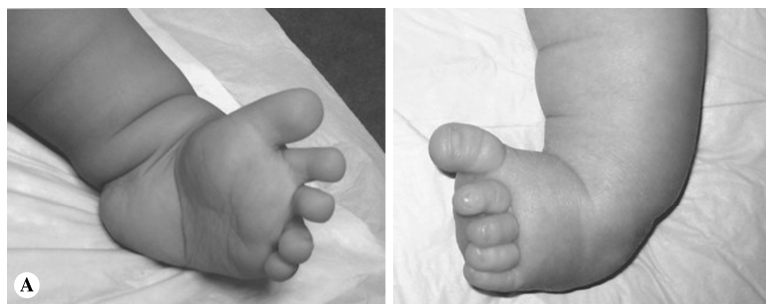

图 12-1A 出生后 7 天的女婴，患有严重的僵硬型先天性马蹄内翻足

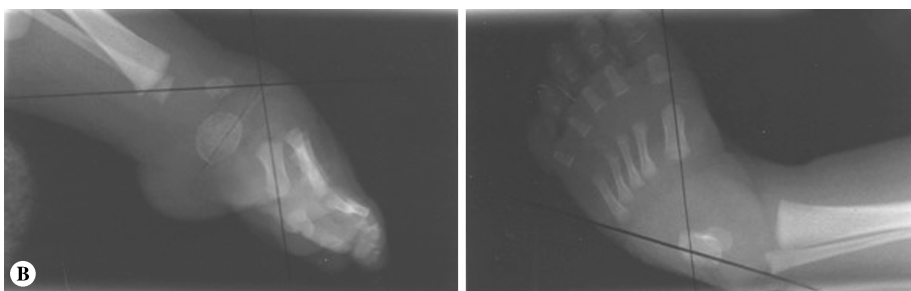


图 12-1B X 线片显示足内收和严重的马蹄、高弓畸形。所有跖骨均严重跖屈，第一跖骨垂直于距骨。我们通过 6 次手法矫形和石膏固定纠正了上述畸形

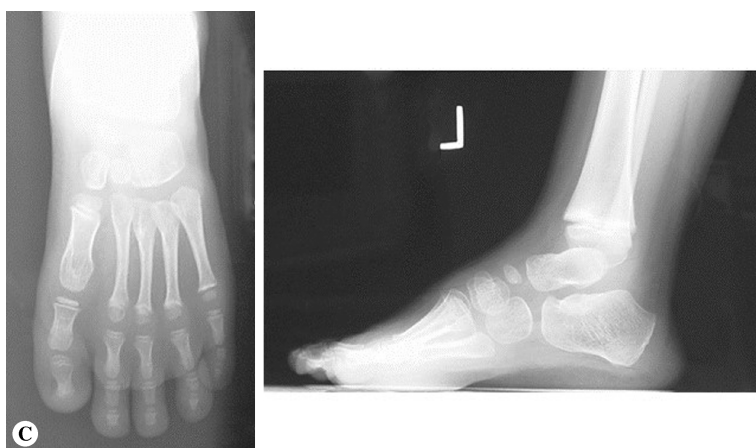


图 12-1C 患者 5 岁时，X 线片显示其足部畸形矫正良好

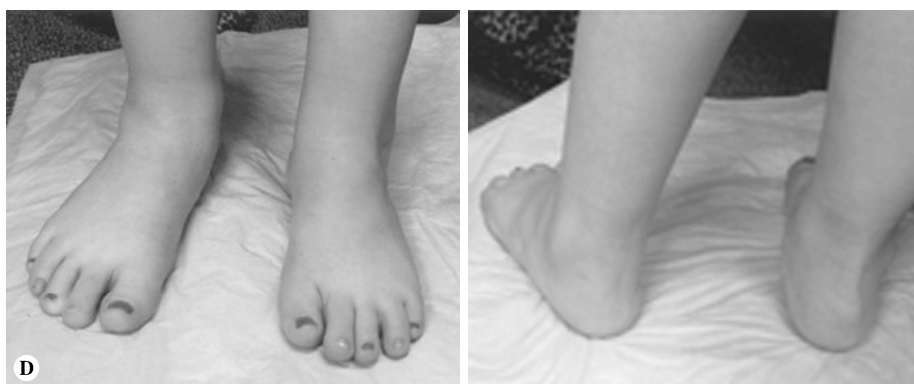

图 12-1D 矫正后的左足比右足短 1.5cm

这种短而宽的马蹄内翻足可能很难矫正。想要矫正畸形，必须准确地识别移位的跖骨，然后逐渐外展跟骨、舟骨和骰骨到与距骨相对应的合适位置上去。将

示指放在外踝后方施加对抗的力量，同一只手的拇指在距骨头的外侧，而不是在跟骨非常突出的前结节上用力（图 12-2）。患足处于跖屈、旋后位，必须持续用力，牵伸非常紧张的内侧韧带和肌腱。骨科医师应该通过观察孩子的表情变化来调整牵拉力量，尽可能避免患儿过度疼痛。牵拉动作可持续 2~3 分钟。每 4~7 天更换 1 次石膏，共需要 8~10 次石膏固定。在打最后一次石膏之前进行跟腱切断术，最终矫正畸形（图 12-1C 和 D）。虽然通过 2~3 次石膏可以矫正前足内收，但主要矫正了 Lisfranc 线上的内收，而跖骨和后足仍然处于跖屈位（图 12-3）。若高弓足畸形尚未矫正，通过足的外展试图矫正僵硬的后足屈曲畸形可导致跖骨更加跖屈。当足与腿部成一条直线时，石膏更易滑脱，导致足背皮肤出现水肿、皱褶和压疮。若足部外展过度，可使严重跖屈的跖骨进一步外展，进而导致怪异的畸形（图 12-3）。

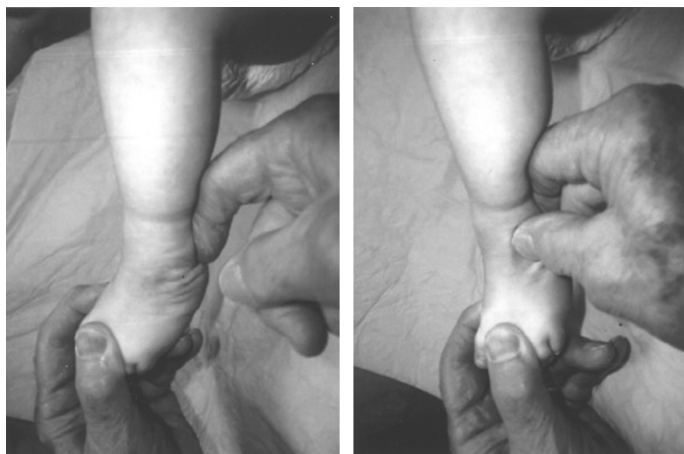

图 12-2 进行第 4 次石膏治疗时，如何牵伸足部并维持在矫正位置上

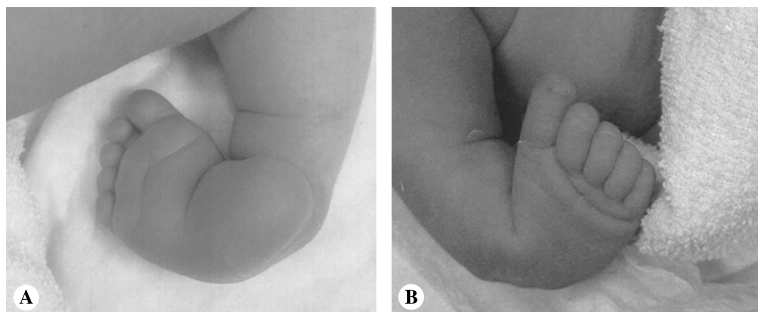


图 12-3A 和图 12-3B 出生后 7 天婴儿的马蹄内翻足。足部有严重的内收、旋后和高弓畸形。足内侧边缘有一个深的皱褶，延伸至半个足底

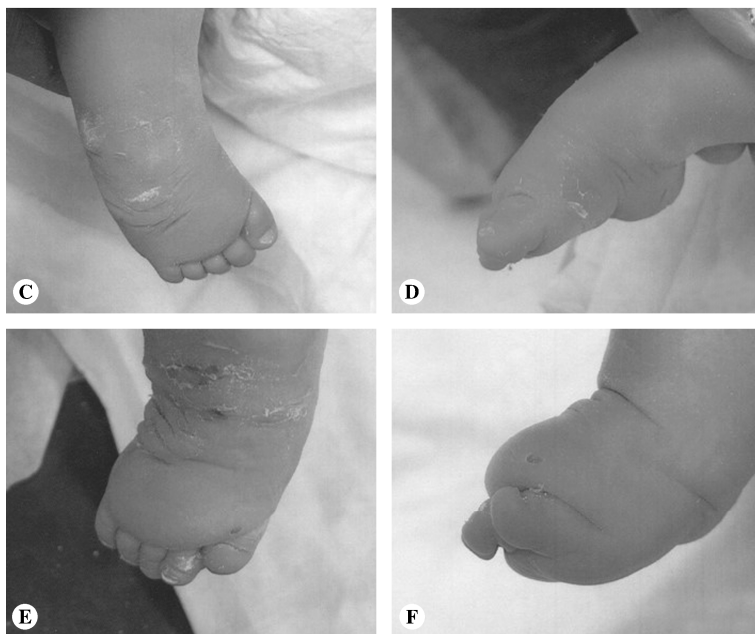


图 12-3C 和图 12-3D 在另一家医院进行了 3 次石膏治疗后，内收畸形有所改善。前足和足跟跖屈严重，同时与腿成一条线。最后一次石膏滑脱，皮肤损伤  
图 12-3E 和图 12-3F 经过 5 次进一步石膏矫正和跟腱切断术后，前足严重外展、跖屈，踇趾短缩、变形

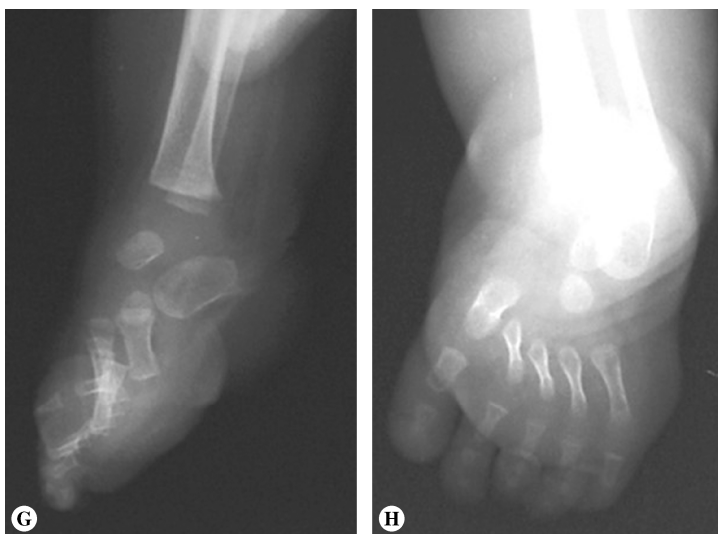


图 12-3G 和图 12-3H 4 个月时拍摄的 X 线片，侧位片显示，距骨、跟骨和所有跖骨均严重跖屈。正位片显示所有跖骨均外展，而骰骨向内侧移位



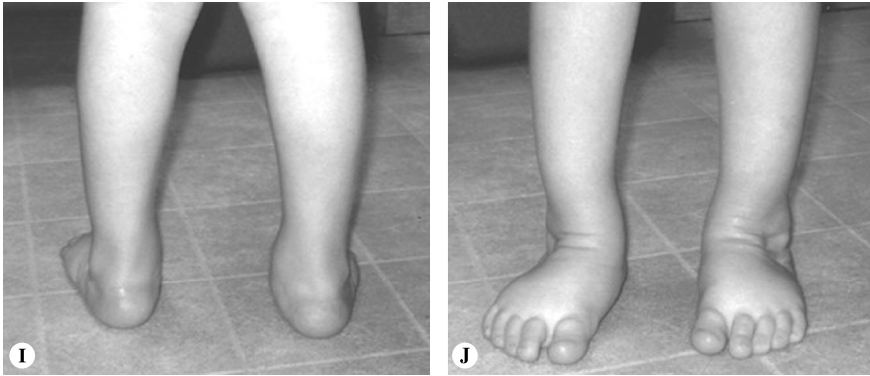


图 12-3I 和图 12-3J 采用 9 次正确的石膏矫形治疗后，双足外观正常。患儿 14 个月开始走路。20 个月时，双足外观正常

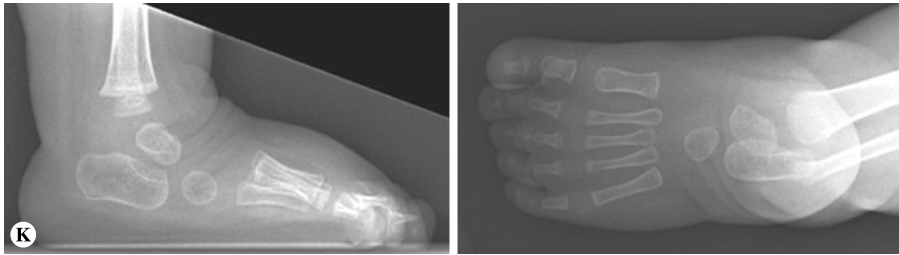


图 12-3K 20 个月时拍摄的 X 线片显示足骨排列明显改善，但跟骨内侧移位未完全矫正。跟骨处于  $15^\circ$  跖屈，可能需要第三次跟腱切断术

过去 10 余年来，复杂型马蹄内翻足的发生率大大增加，原因似乎是错误的手法矫正技术。我遇到的大部分复杂型马蹄内翻足患儿都曾经治疗过。虽然缺少初始严重程度的信息，但父母通常保留了出生时足部严重畸形的照片，有一些并没有复杂型马蹄内翻足的典型表现（图 12-3）。

当充分理解畸形后，矫正操作应包括如下内容：在旋后  $60^\circ$  位外展前足、舟骨和骰骨，同时拇指在距骨头、示指在外踝后方施加对抗的力（图 12-2）。必须拉伸足部紧张的内侧韧带，注意不要在 Lisfranc 线处过度外展跖骨，过度外展跖骨会在足外缘产生褶皱。通过足部在距骨下旋后位外展，3~4 次石膏就可矫正足跟内翻畸形，但应注意，足跟内翻不应过度矫正。

足跟内翻矫正后，跖屈的前足和马蹄畸形须同时矫正：用双手握住踝部，拇指（位于跖骨下）将足推向背屈位，中指向下推足跟，晃动踝关节内的距骨，以防止出现扁平距骨（图 12-4）。操作时，助手扶持膝关节于屈曲位。

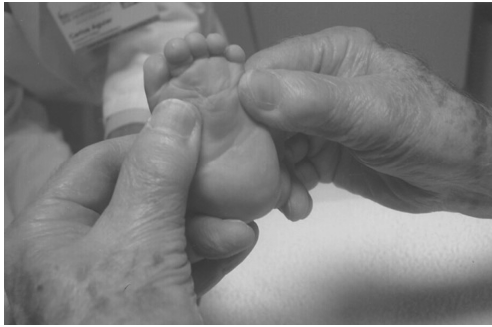

图 12-4 高弓和马蹄畸形同时矫正的手法，双手握住踝部，拇指从跖骨下方将足推向背伸，同时中指向下推足跟

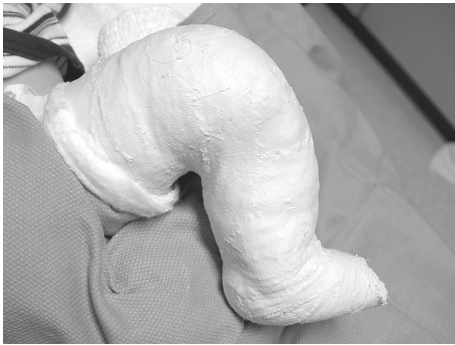

图 12-5 复杂型马蹄内翻足，第 4 次石膏治疗。足跟塑形好，足部没有过度外展。  
膝关节屈曲  $110^\circ$

在小腿、足跟和足底上缠绕石膏，紧贴踝关节，并在踝部进行良好的石膏塑形，将足固定于小于  $40^\circ$  外展的矫正位置。后方跟骨结节应尽量往下推（图 12-5）。当足部稳定背屈时，必须要能看到足趾。随着石膏凝固，跖骨上的压力逐渐减小（译者注：由于极度背伸后），足趾可能出现的苍白会消失。

为了防止石膏脱落，膝关节固定在屈曲至少  $110^\circ$  的位置，大腿周围石膏塑形良好，可在膝关节前方加固一片石膏夹板，以避免在腘窝处和踝关节前方缠绕过

多石膏。踝后侧韧带非常紧张，应使用多次石膏矫正，并在最后一次使用石膏之前进行跟腱切断术，从而纠正马蹄畸形。跟腱切断术的切口应在足跟皱褶上方 1.5cm 处进行，注意避免损伤跟骨后结节，切断跟腱后应向下推动跟骨后结节，使足部获得至少  $10^\circ$  的背伸。这类患者足跟处通常有较厚的结缔组织构成的肉垫，其改变了足跟轮廓，使得背伸角度难以判断，因此需要借助 X 线片来确定跟骨是否处于轻微的背伸状态。肥厚的足跟肉垫已在严重马蹄畸形的胎儿马蹄内翻足病例中观察到（见第 2 章，图 2-3 和图 2-6）。行走后其厚度逐渐减小。

防跖屈的、以外旋  $40^\circ$  位固定于足外展连杆上的矫正鞋对于防止这些短、宽、复杂型的马蹄内翻足的畸形复发是必不可少的（参见第 7 章，图 7-8）。全天佩戴支具 2 个月，之后每天佩戴 16 小时维持 2~3 年（图 12-3C 和 D）。

为矫正既往错误治疗引起前足过度外展而出现的怪异足部畸形，需要将前足内收到与后足合适的对应关系。如果足跟外翻，也需要将其内收至中立位。为了

矫正马蹄畸形并防止摇椅足畸形, 通常需要 4~5 次石膏矫形, 大多数情况下还需要行第 2 次跟腱切断术 (图 12-3G、J)。

根据我们的经验, 一旦复杂型马蹄内翻足得到矫正, 软组织的僵硬就会减轻, 皮肤皱褶和肿胀就会消失, 最终足部发育正常。

极少数的复杂型马蹄内翻足患者也会伴有一个或多个手指轻微的屈曲挛缩和 (或) 拇指的内收挛缩畸形。这些挛缩畸形在 1 岁以内可以通过简单的手部夹板治疗而得以矫正。这些情况可以看作一种非常轻微的关节挛缩症, 是常见先天性马蹄内翻足和不常见的下肢关节挛缩症之间的过渡型。

### 参 考 文 献

- Carroll, N.C. (1994). Preoperative Clinical Assessment of Clubfoot. In George W. Simons (ed.), *The Clubfoot: The Present and a View of the Future*. New York, NY: Springer-Verlag, 97-98.
- Chotel, F., Parot, R., Durand, J.M., Garnier, E., Hodgkinson, I., and Berard, J. (2002). Initial management of congenital varus equinus clubfoot by Ponseti's method. *Rev Chir Orthop Reparatrice Appar Mot.*, 88, 710-717.
- Colburn, M., Williams M. (2003). Evaluation of the treatment of idiopathic clubfoot by using the Ponseti method. *J Foot Ankle Surg.*, 42, 259-267.
- Dimeglio, A. (1994). Classification of Talipes Equinovarus. In George W. Simons (ed.), *The Clubfoot: The Present and a View of the Future*. New York, NY: Springer-Verlag, 92-93.
- Dimeglio, A., Bensahel, H., Souchet, P., Mazeau, P., and Bonnet, F. (1995). Classification of clubfoot. *J Pediatr Orthop.*, 4, 129-136.
- Doobs, M.B., Rudzki, J.R., Purcell, D.B., Walton, T., Porter, K.R., and Gurnett, C.A. (2004). Factors predictive of outcome after use of the Ponseti method for the treatment of idiopathic clubfeet. *J Bone Joint Surg.*, 86, 22-27.
- Goksan, S.B. (2002). Treatment of congenital clubfoot with the Ponseti method. *Acta Orthop Traumatol Turc.*, 36, 281-287.
- Goldner, J.L., and Fitch, R.D. (1994). Classification and Evaluation of Congenital Talipes Equinovarus. *The Clubfoot: The Present and a View of the Future*. New York: Springer-Verlag, 120-139.
- Herzenberg, J.E., Radler, C., and Bor, N. (2002). Ponseti versus traditional methods for idiopathic clubfoot. *J Pediatr Orthop.*, 22, 517-521.
- Lehman, W.B., Mohaideen, A., Madan, S., Scher, D.M., Van Bosse, H.J., Iannacone M., Bazzi, J.S., and Feldman, D.S. (2003). A method for the early evaluation of the Ponseti (Iowa) technique for the treatment of idiopathic clubfoot. *J Pediatr Orthop B.*, 12, 133-140.
- Morcuende, J.A., Dolan, L.A., Dietz, F.R., and Ponseti, I.V. (2004). Radical reduction in the rate of extensive corrective surgery for clubfoot by using the Ponseti Method. *Pediatrics.*, 113, 376-380.
- Pandey, S., and Pandey, A.K. (1994). Clinical Classification of Congenital Clubfeet. In George W. Simons (ed.), *The Clubfoot: The Present and a View of the Future*. New York: Springer-Verlag, 91-92.
- Perry, J. (1983). Anatomy and biomechanics of the hindfoot. *Clinical Orthopedics and Related Research*, 177, 9-15.
- Ponseti, I.V., and Smoley, E.N. (1963). Congenital Clubfoot: the results of treatment. *J Bone Joint Surg Am.*, 45, 261-275.
- Ponseti, I.V. (1996). *Congenital Clubfoot: Fundamentals of Treatment*. Oxford, UK: Oxford University Press.
- Toydemir, R.M., Rutherford, A., Whitby, F.G., Jorde, L.B., Carey, J.C., and Bamshad, M.J. (2006). Mutations in embryonic heavy chain (MYH3) cause Freeman-Sheldon syndrome and Sheldon-Hall syndrome. *Nature Genetics.*, 38, 561.
- Turco, V. (1994). Recognition and Management of the Atypical Idiopathic Clubfoot. In George W. Simons (ed.), *The Clubfoot: The Present and a View of the Future*. New York: Springer-Verlag, 76-77.