

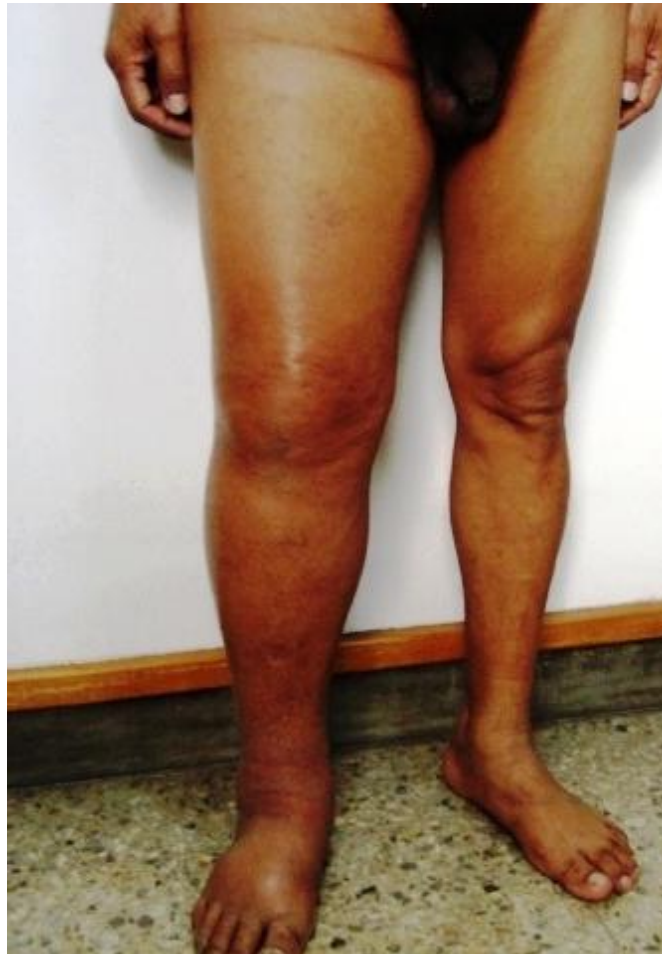# CANCER DE PROSTATA AVANZADO

Dr. Rodman López Arias

Cirugía y Quimioterapia del Cáncer

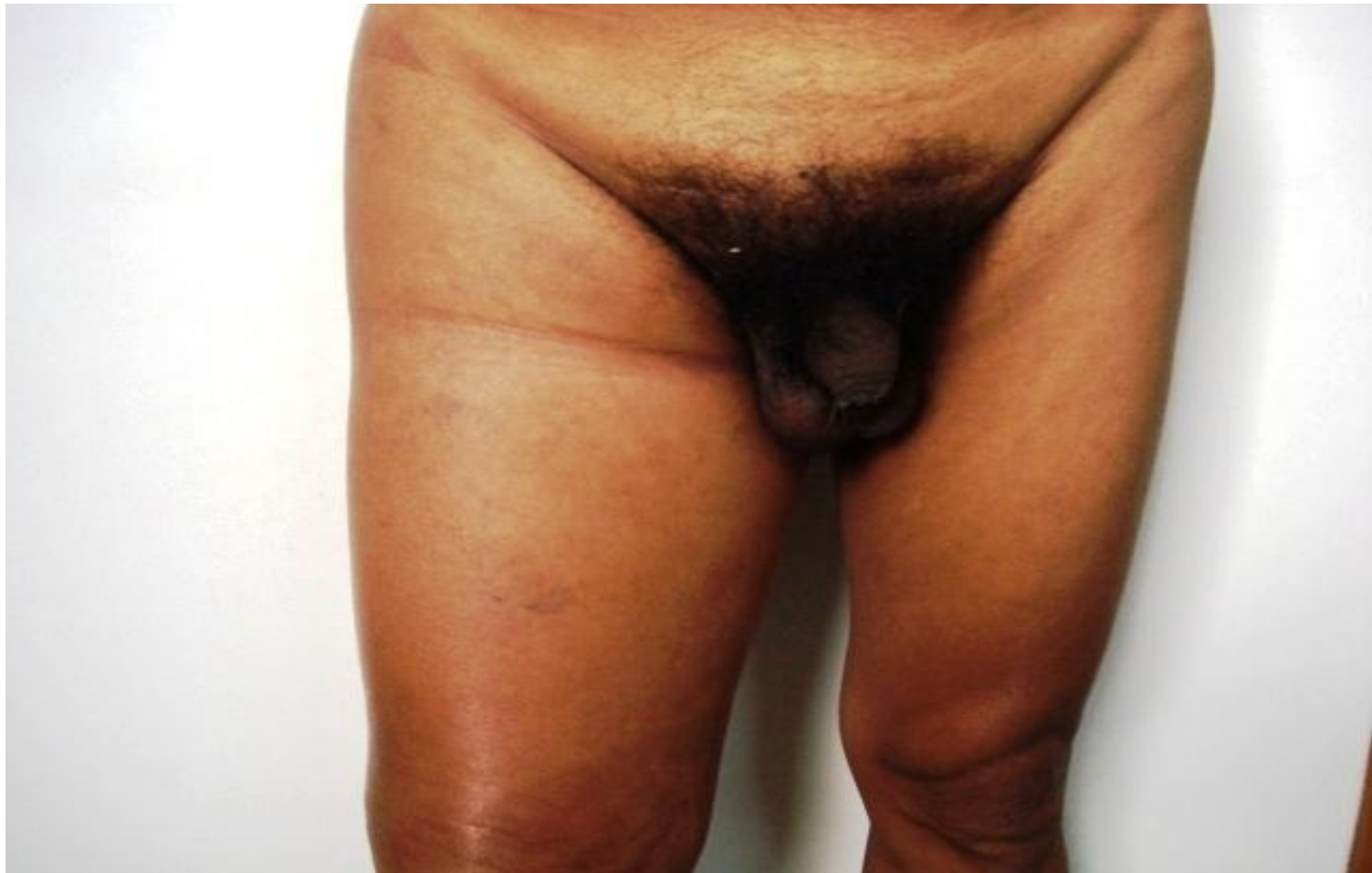[www.centrodeltcancer.com](http://www.centrodeltcancer.com)

Octubre de 2011



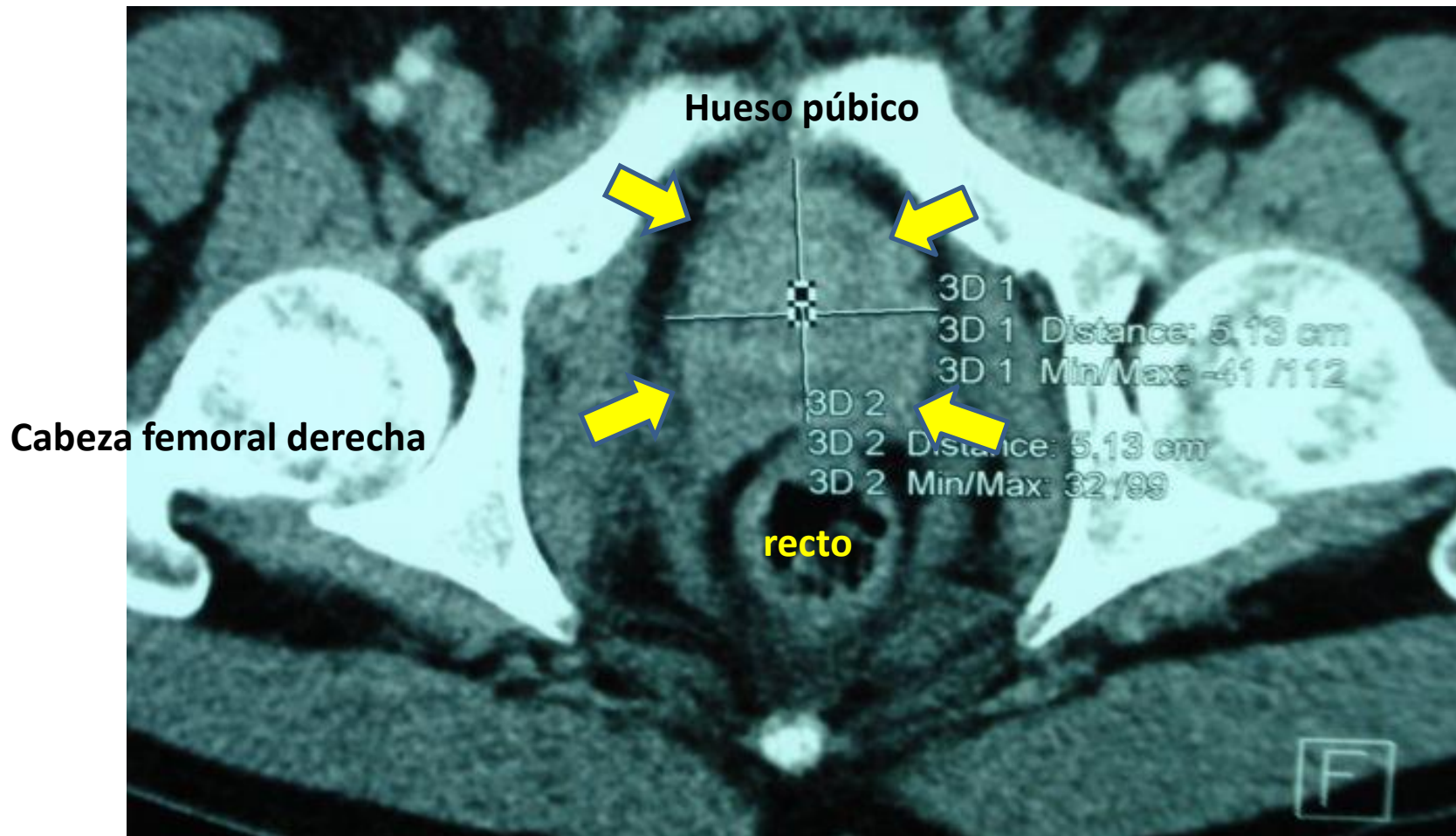
## **CANCER DE PROSTATA AVANZADO**

Después del Cáncer de Piel, el Cáncer de Próstata es el más frecuente en hombres especialmente en mayores de 65 años con fuertes antecedentes heredofamiliares y de raza afroamericana. El 98% son Adenocarcinomas Testosteronadependientes que producen crecimiento de la glándula prostática y elevación del Antígeno Prostático Específico (PSA). Los síntomas son similares a los producidos por la Hipertrofia Prostática Benigna: flujo urinario débil o interrumpido, micción indecisa, goteo terminal, urgencia, nicturia y disuria.



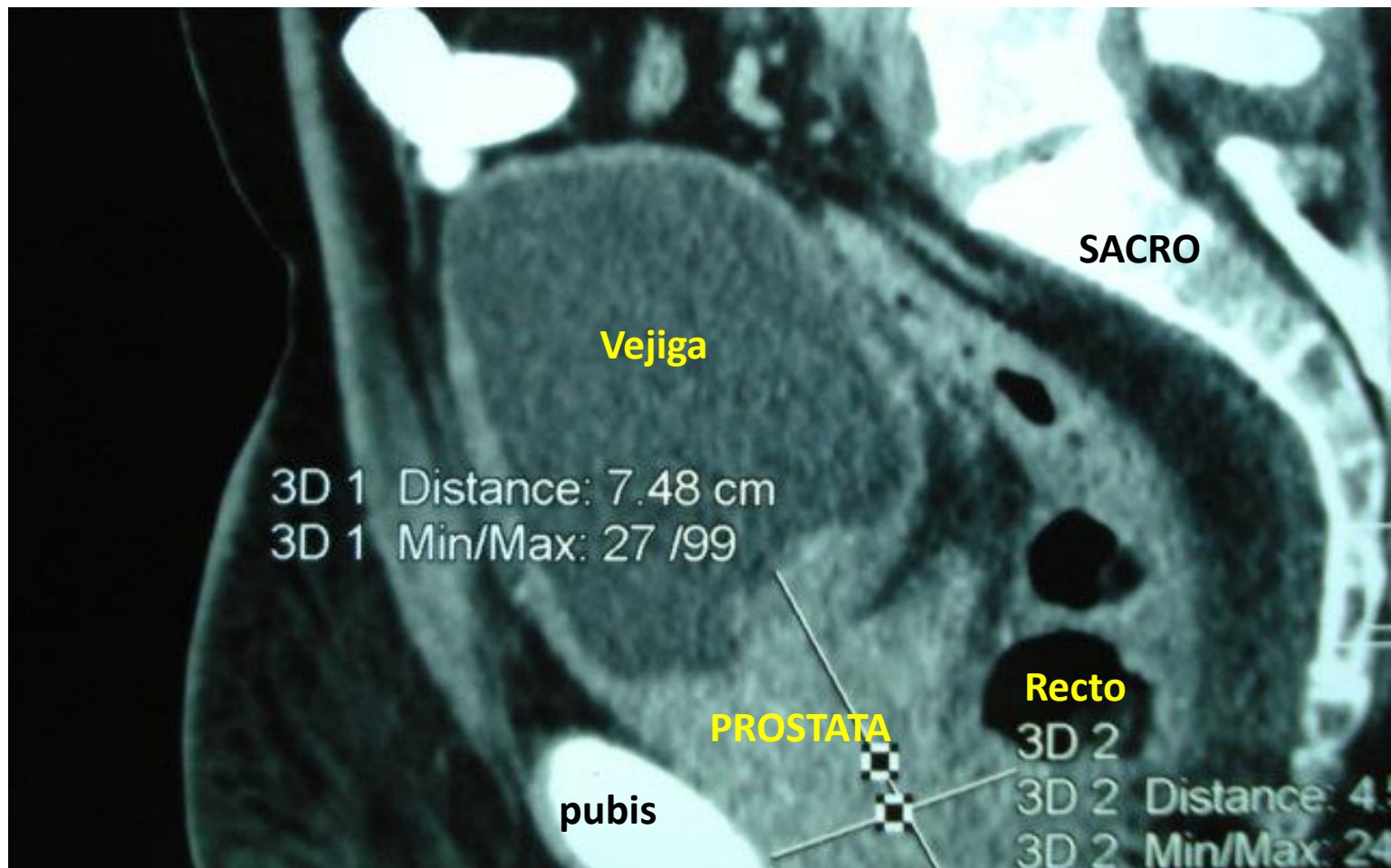
## **CANCER DE PROSTATA AVANZADO**

El Cáncer de Próstata no se puede prevenir pues no conocemos sus causas. Algunos crecen muy lentamente y pueden no causar síntomas por años y el tratamiento agresivo puede no ser necesario. En algunos cánceres metastásicos podemos conseguir sobrevividas largas y satisfactorias. El presente caso es el de un Abogado de 54 años con enfermedad avanzada, con leves síntomas urinarios a pesar del gran volumen tumoral y PSA de 1275 ng/ml que se presentó con dolor sacroilíaco y edema de miembro inferior derecho.



## CANCER DE PROSTATA AVANZADO

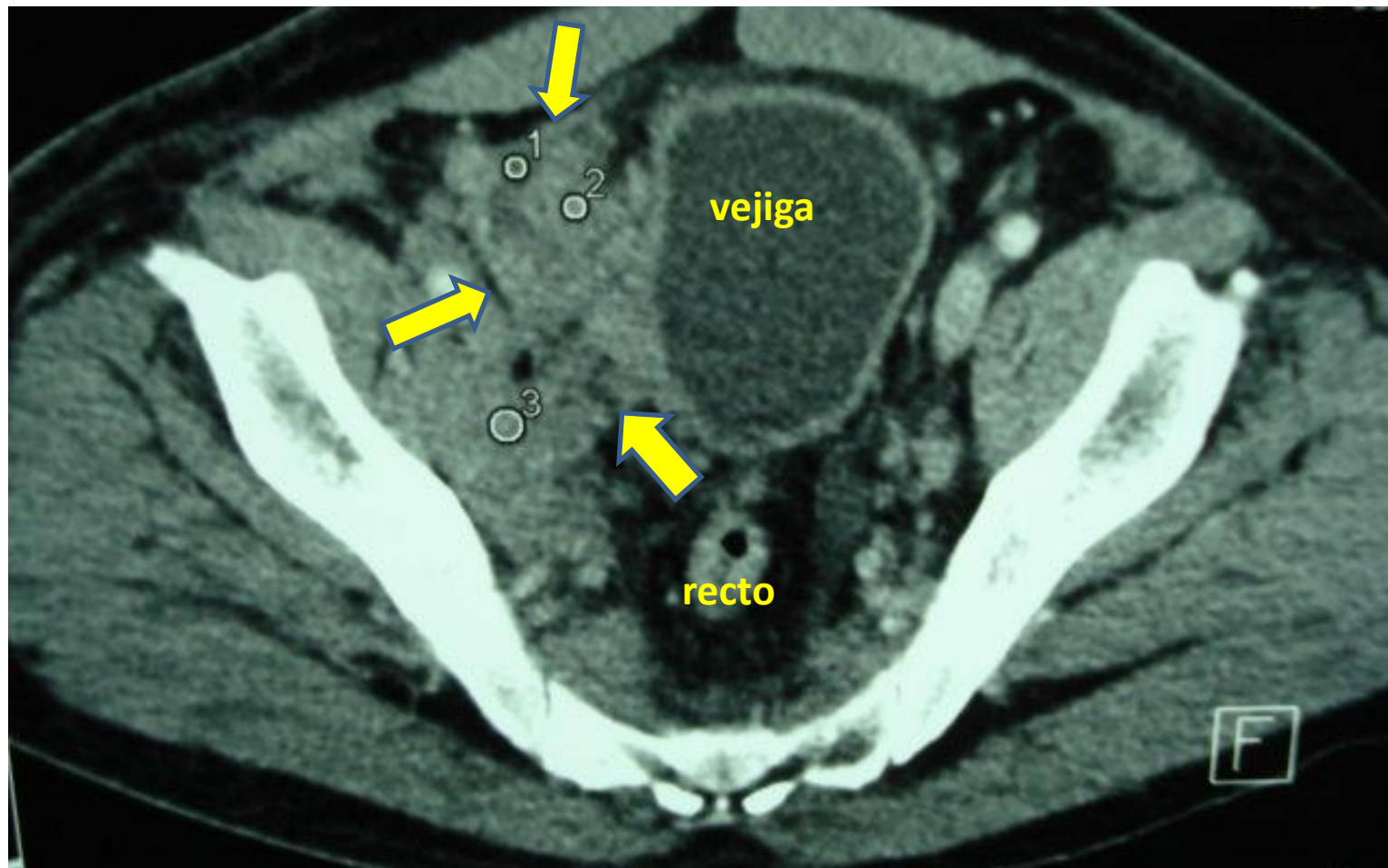
El TAC pélvico muestra tumor multinodular de la próstata (flechas amarillas), de 11 cms de diámetro que ocupa todo el espacio entre el pubis y el recto extendiéndose a la grasa perirectal. Recordemos que la piedra angular del tratamiento es la Manipulación Hormonal y que la Prostatectomía Radical Neuroconservadora es un tratamiento con intención curativa, que preserva la erección y está indicada cuando el tumor está localizado a la próstata sin infiltrar la cápsula. La Quimioterapia se utiliza en casos avanzados hormonoresistentes.



## **CANCER DE PROSTATA AVANZADO**

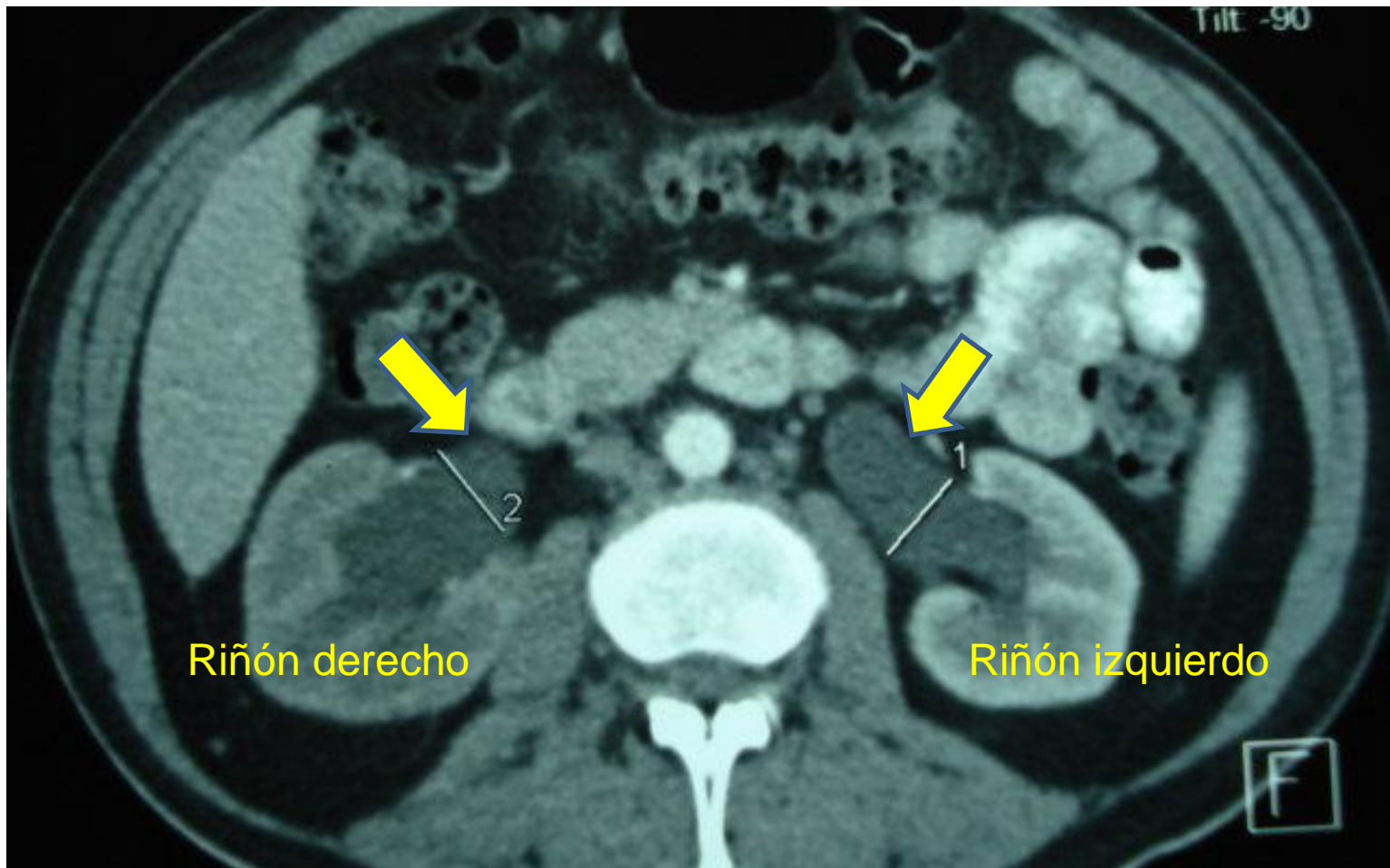
Este corte tomográfico pélvico lateral muestra la prominencia del tumor prostático dentro de la luz de la vejiga, y detrás de ella la extensión hacia las vesículas seminales así como la infiltración de todo el espacio entre la pared rectal anterior y el hueso púbico.

No se puede predecir cuales tumores crecerán y se diseminarán rápidamente. La detección temprana se hará con Examen Digital Rectal y PSA. La clave es detectar temprano los casos agresivos y tratarlos oportunamente.



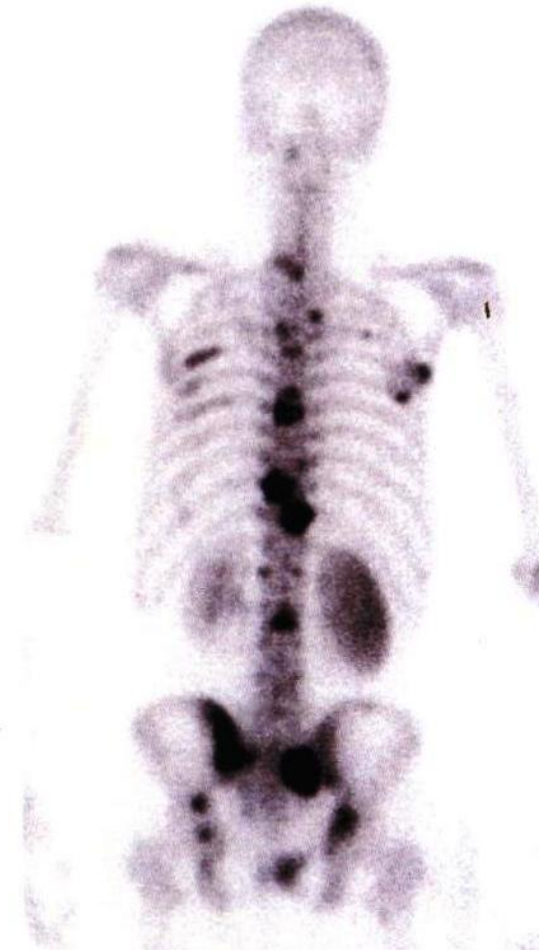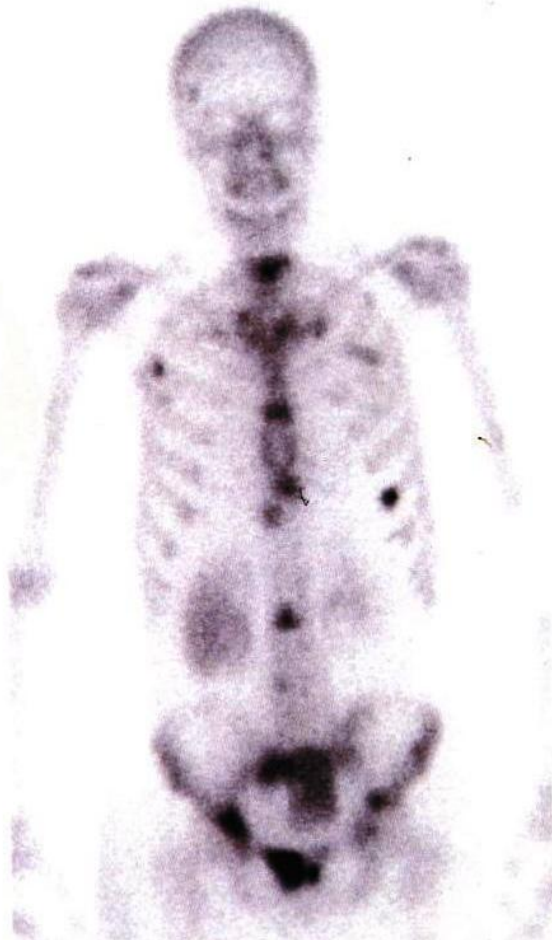## **CANCER DE PROSTATA AVANZADO**

Este corte tomografico pélvico muestra la extensión tumoral a un conglomerado ganglionar adyacente a los vasos ilíacos derechos y a la pared vesical (flechas amarillas) lo cual produce obstrucción linfática y en consecuencia el edema importante de todo el miembro inferior ipsilateral. Recordemos que los tratamientos tienen como efectos secundarios frecuentes la impotencia y la incontinencia urinaria lo cual puede afectar la calidad de vida.



## CANCER DE PROSTATA AVANZADO

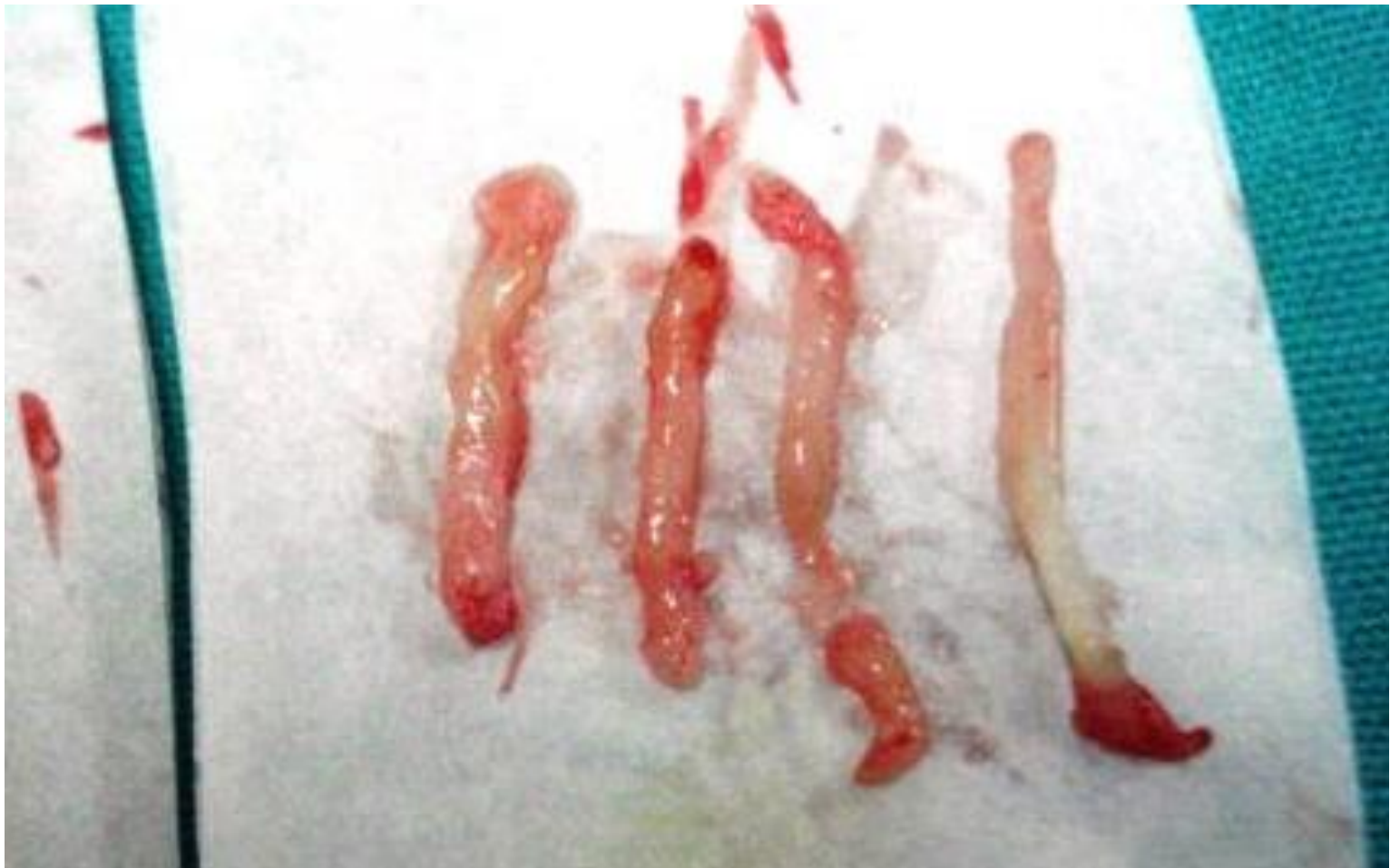Este corte muestra Hidronefrosis bilateral (flechas) lo cual indica que existe obstrucción ureteral en el trigono vesical sitio de su desembocadura en la vejiga pero en éste caso todavía sin elevación de los cuerpos nitrogenados en sangre. Los efectos secundarios más frecuentes del tratamiento hormonal es el Síndrome Metabólico: Hipertensión, Diabetes, Elevación de Colesterol y Triglicéridos. El Bloqueo Androgénico Total equivale a una Castración Médica Reversible cuyo efecto desaparece al suspender el tratamiento.



## **CANCER DE PROSTATA AVANZADO**

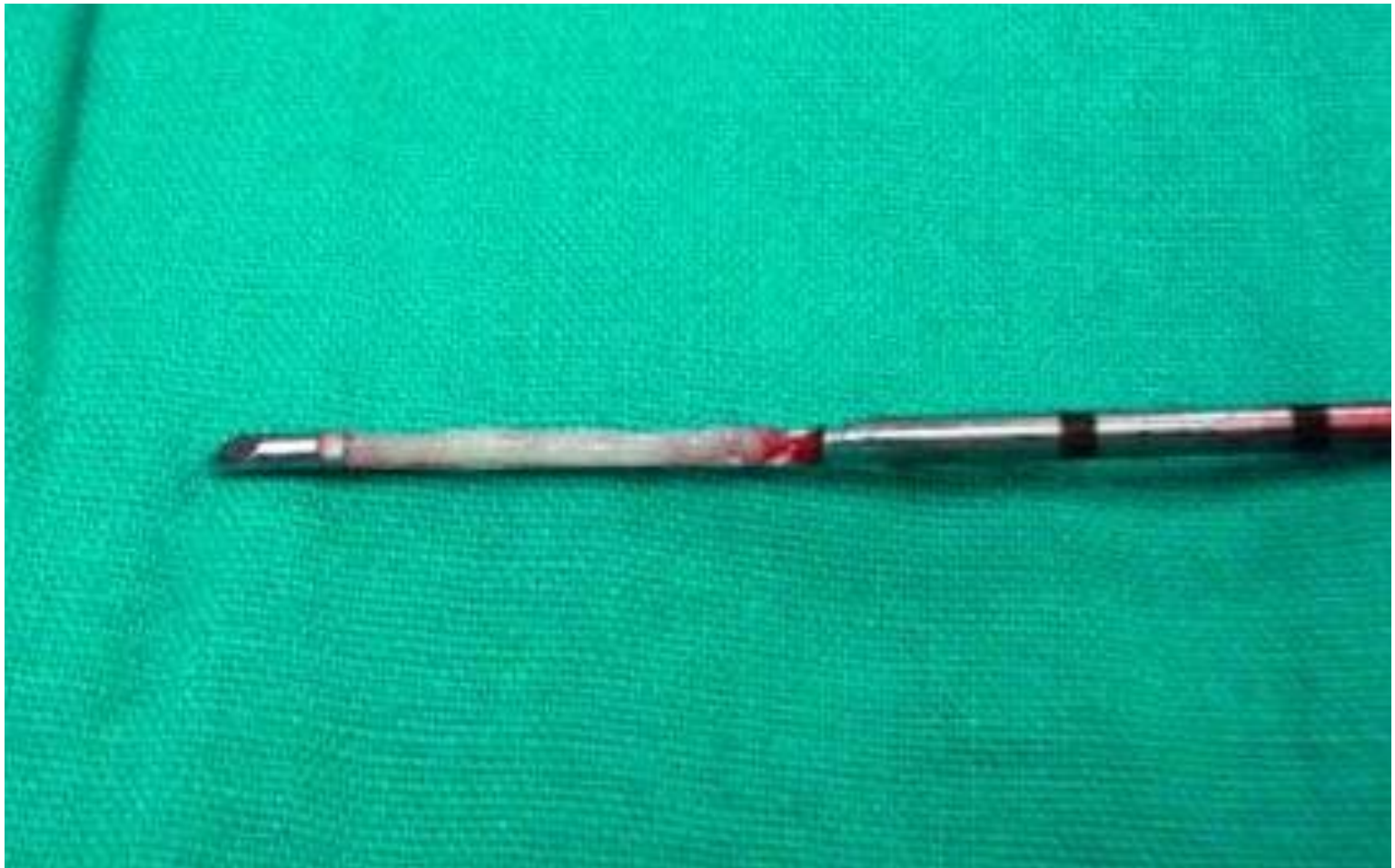El Centellograma Oseo con Tc 99 muestra metástasis en la región frontoparietal der, múltiples costillas, columna vertebral a predominio torácico, articulaciones sacroilíacas y ambos acetábulos. Los Rx convencionales no revelaron metástasis óseas. Cuando existen mets en huesos que soportan peso como columna, cadera, fémur, etc. debe valorarse Radioterapia localizada para evitar fracturas patológicas y compresión medular, así como el uso de Pamidronato o Acido Zoledrónico para estimular la recalcificación ósea.





## **CANCER DE PROSTATA AVANZADO**

Se practicó 15 biopsias prostáticas transrectales con aguja de trucut de los lóbulos derecho, izquierdo y medio. Esta fotografía muestra algunos de esos fragmentos. El estudio histopatológico reveló Adenocarcinoma Moderadamente Diferenciado con infiltración nerviosa, linfática y vascular y Gradación Histológica de Gleason de 9. Este es un índice que revela el buen pronóstico cuando es hasta 6 y el mal pronóstico cuando es 8, 9 o 10 en una escala de 2 a 10 evaluada según parámetros de malignidad establecidos.



## **CANCER DE PROSTATA AVANZADO**

La fotografía muestra la aguja de trucut con un fragmento (biopsia) de próstata. Este caso fue manejado con Bloqueo Androgénico Total más Radioterapia Externa a Pelvis. Se utilizó de inicio un Agonista de la Hormona Liberadora de Hormona Luteinizante (Acetato de Goserelina o Leuprolide) combinado con un Bloqueador no esteroideo de los receptores androgénicos (Flutamida o Bicalutamida). En tres semanas el PSA bajó un 50%. En próximas entregas evaluaremos los resultados del tratamiento.

# CANCER DE PROSTATA AVANZADO

Dr. Rodman López Arias

Cirugía y Quimioterapia del Cáncer

[www.centrodeltcancer.com](http://www.centrodeltcancer.com)

Tels. 503-22262427 y 503-71404427