

ENDOMETRIOMA DE LA PARED ABDOMINAL

Dr. Rodman López Arias

Cirugía y Quimioterapia del Cáncer

www.centrodeltcancer.com

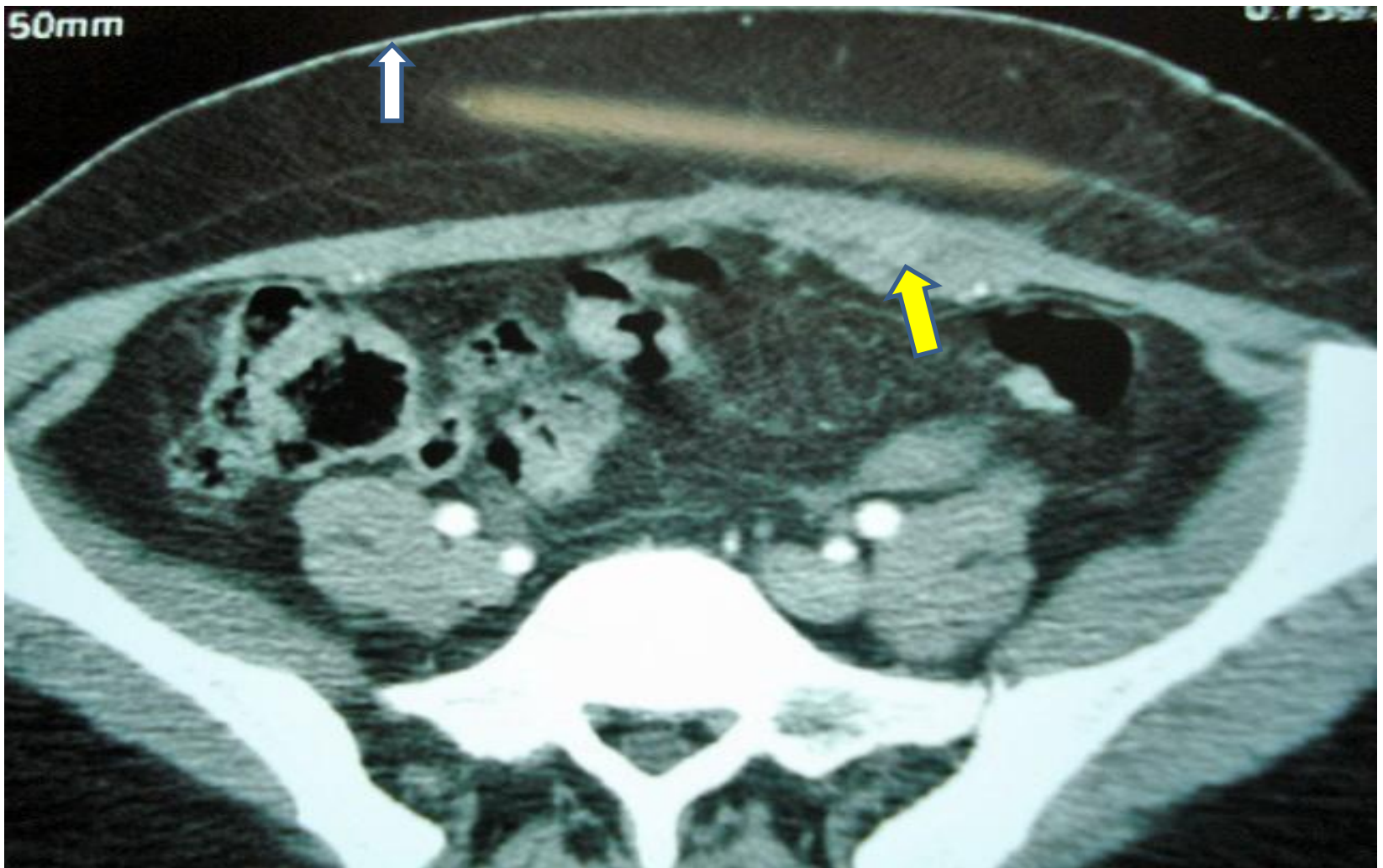
Noviembre de 2010

ENDOMETRIOMA DE LA PARED ABDOMINAL

Paciente de 37 años que se presentó a la Emergencia en su **5° día de su ciclo menstrual** con un tumor de 6 cm de diámetro en la fosa ilíaca izquierda muy doloroso adyacente al extremo de una cicatriz transversa realizada por cesárea hacía tres años.

Con diagnóstico clínico de **Hernia Incisional Incarcerada** fue llevada al quirófano encontrando tumor que infiltraba todo el espesor de la pared abdominal.

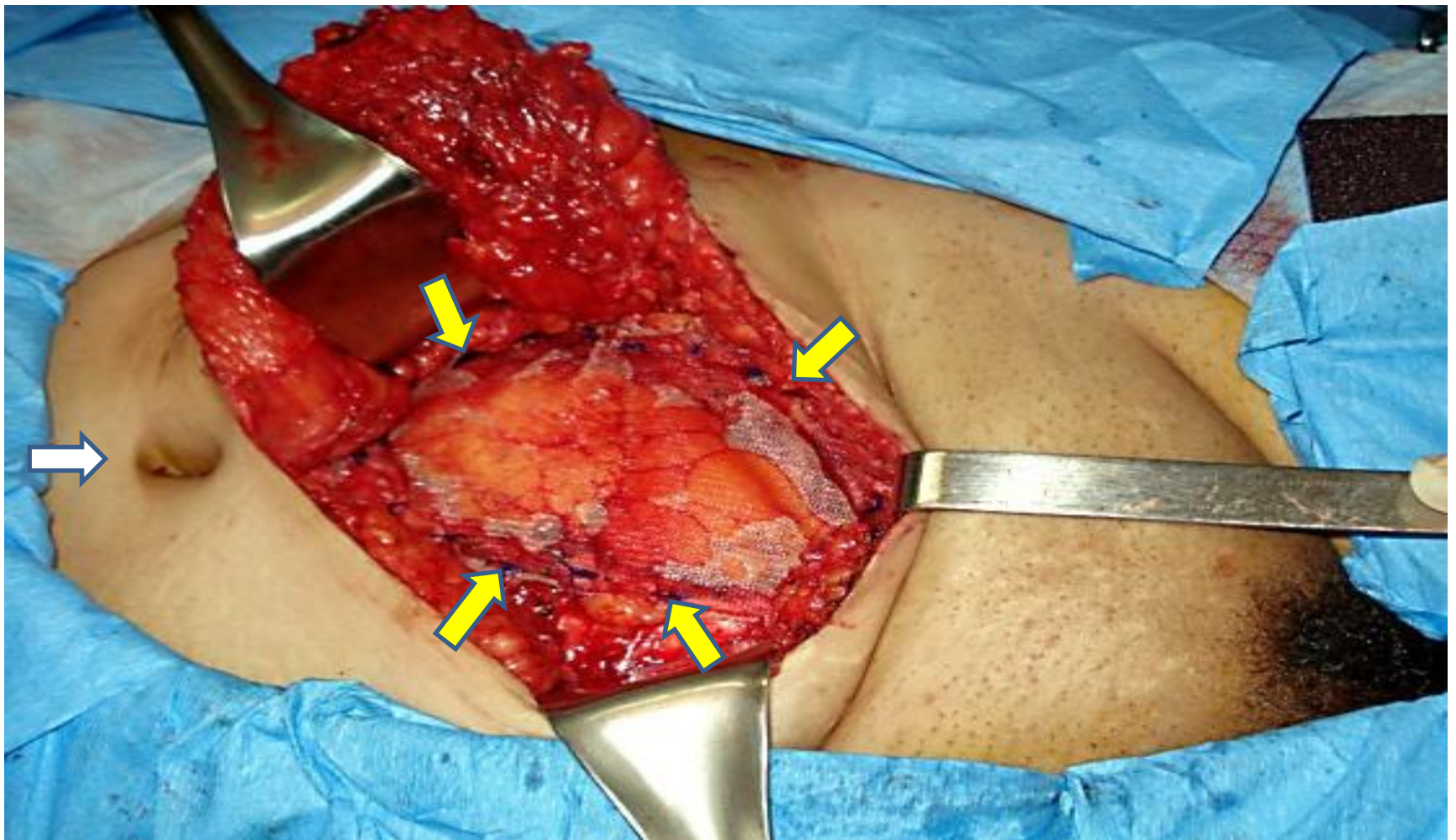
La biopsia demostró **Endometrioma**.



ENDOMETRIOMA DE LA PARED ABDOMINAL

Este corte tomográfico demuestra el tumor en el espesor del músculo Recto Abdominal Izquierdo marcado con la flecha amarilla.

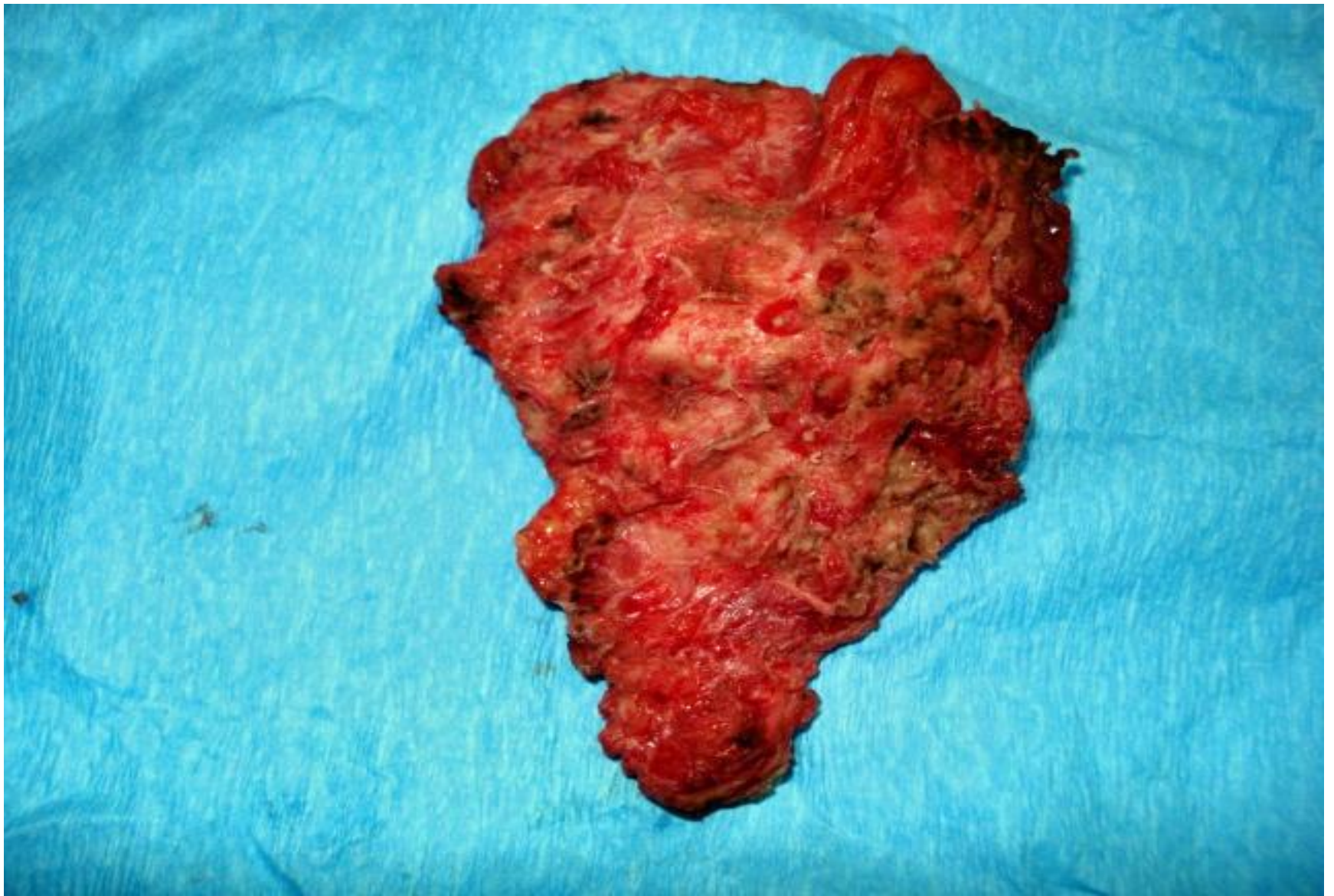La flecha blanca indica la Piel Abdominal.



ENDOMETRIOMA DE LA PARED ABDOMINAL

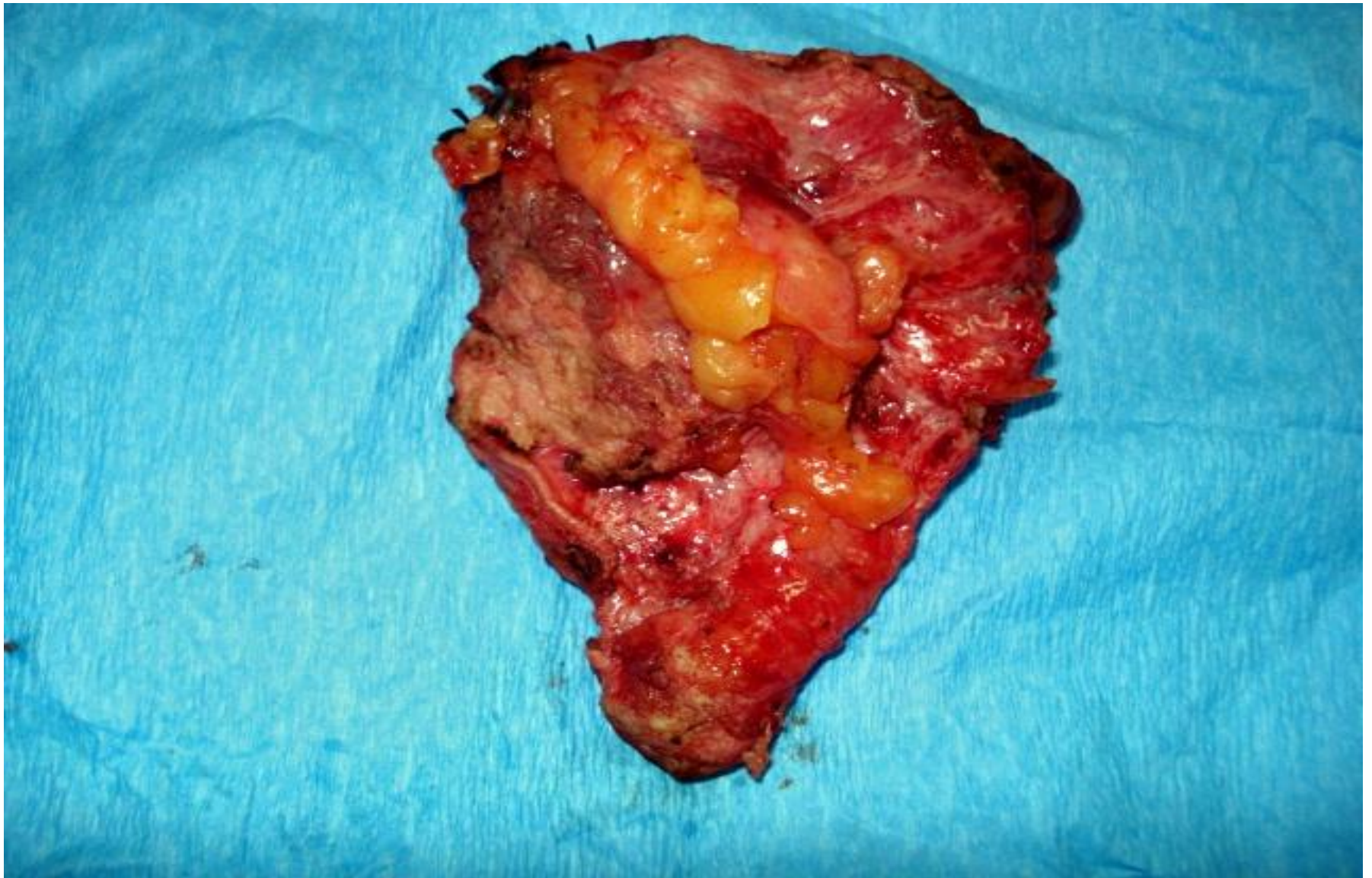El caso fue resuelto satisfactoriamente con excisión del Endometrioma extirpando un fragmento de músculo Recto Abdominal Izquierdo incluyendo la aponeurosis anterior y posterior y el peritoneo y reparando el defecto con malla de polipropileno que se fijó con puntos separados indicado por las flechas amarillas. No se encontró implantes ectópicos de Endometrio en los órganos pélvicos.

Flecha blanca indica la cicatriz umbilical.



ENDOMETRIOMA DE LA PARED ABDOMINAL

Se extirpó un fragmento de 8x6 cm de la pared abdominal. Este es el aspecto anterior.



ENDOMETRIOMA DE LA PARED ABDOMINAL

Este es el aspecto posterior o interno con un fragmento de epiplón.

ENDOMETRIOMA DE LA PARED ABDOMINAL

Dr. Rodman López Arias

Cirugía y Quimioterapia del Cáncer

www.centrodeltcancer.com

Tels. 2226-2427 y 7140-4427