

CANCER DEL PISO DE LA BOCA

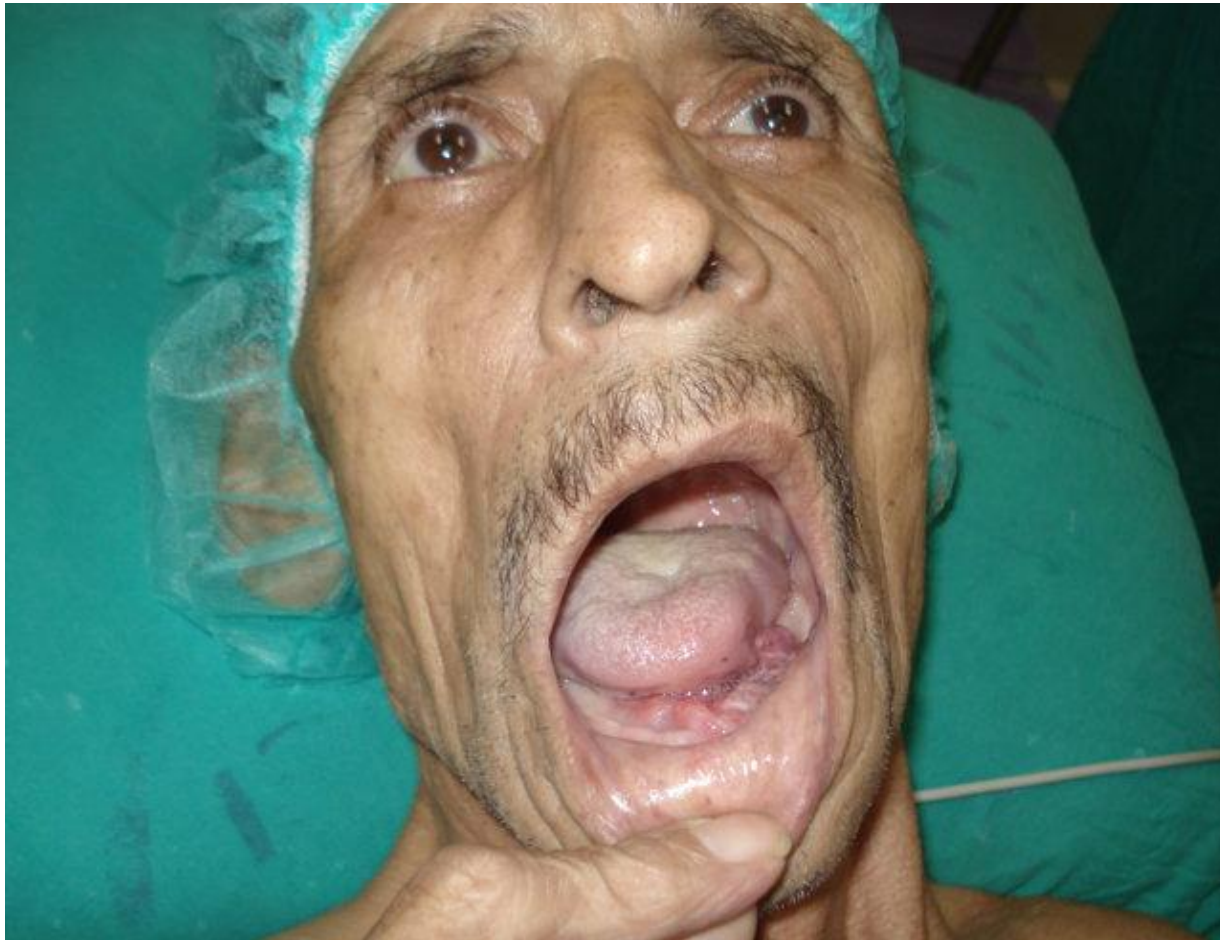Dr. Rodman López Arias

Cirugía y Quimioterapia del Cáncer

www.centrodeltcancer.com

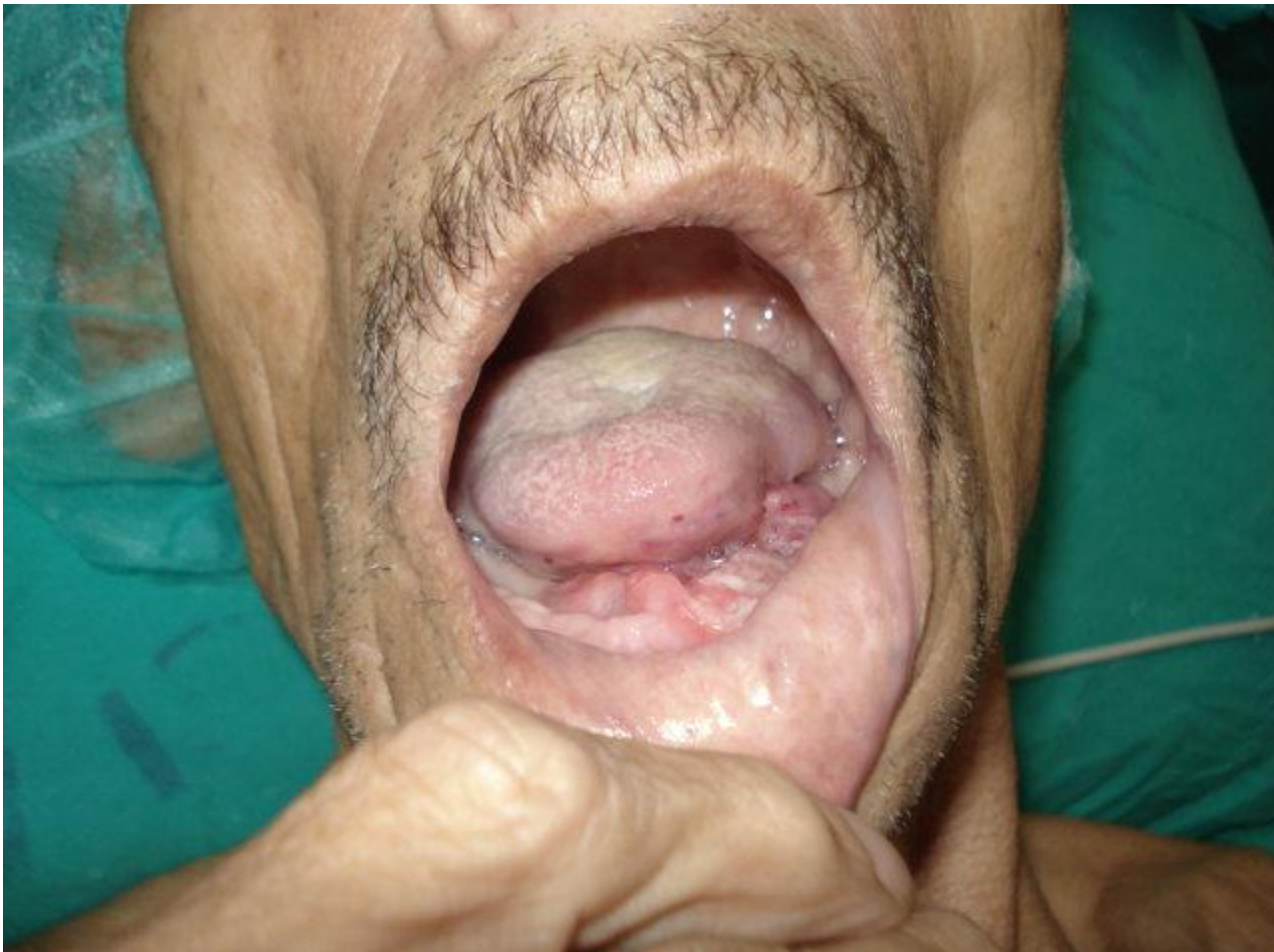Tels. 2226-2427 y 7140-4427

Septiembre de 2012



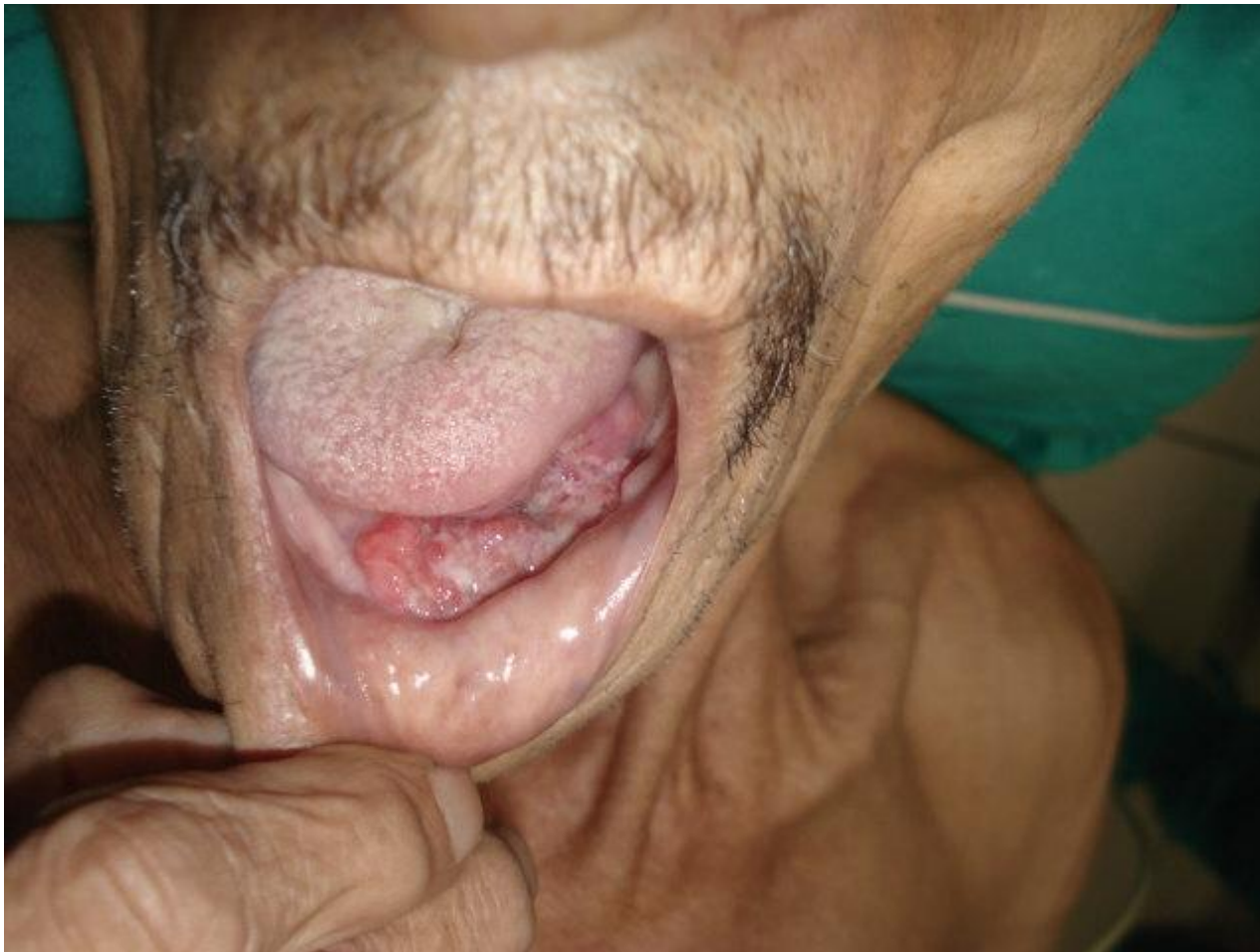CANCER DEL PISO DE LA BOCA

Es un Cáncer frecuente en personas ancianas, fumadoras, alcohólicas, con mala higiene oral, y casi siempre se acompaña de enfermedades pulmonares crónicas, malnutrición y otras enfermedades intercurrentes. El 95% de los casos son Cáncer de Células Escamosas.



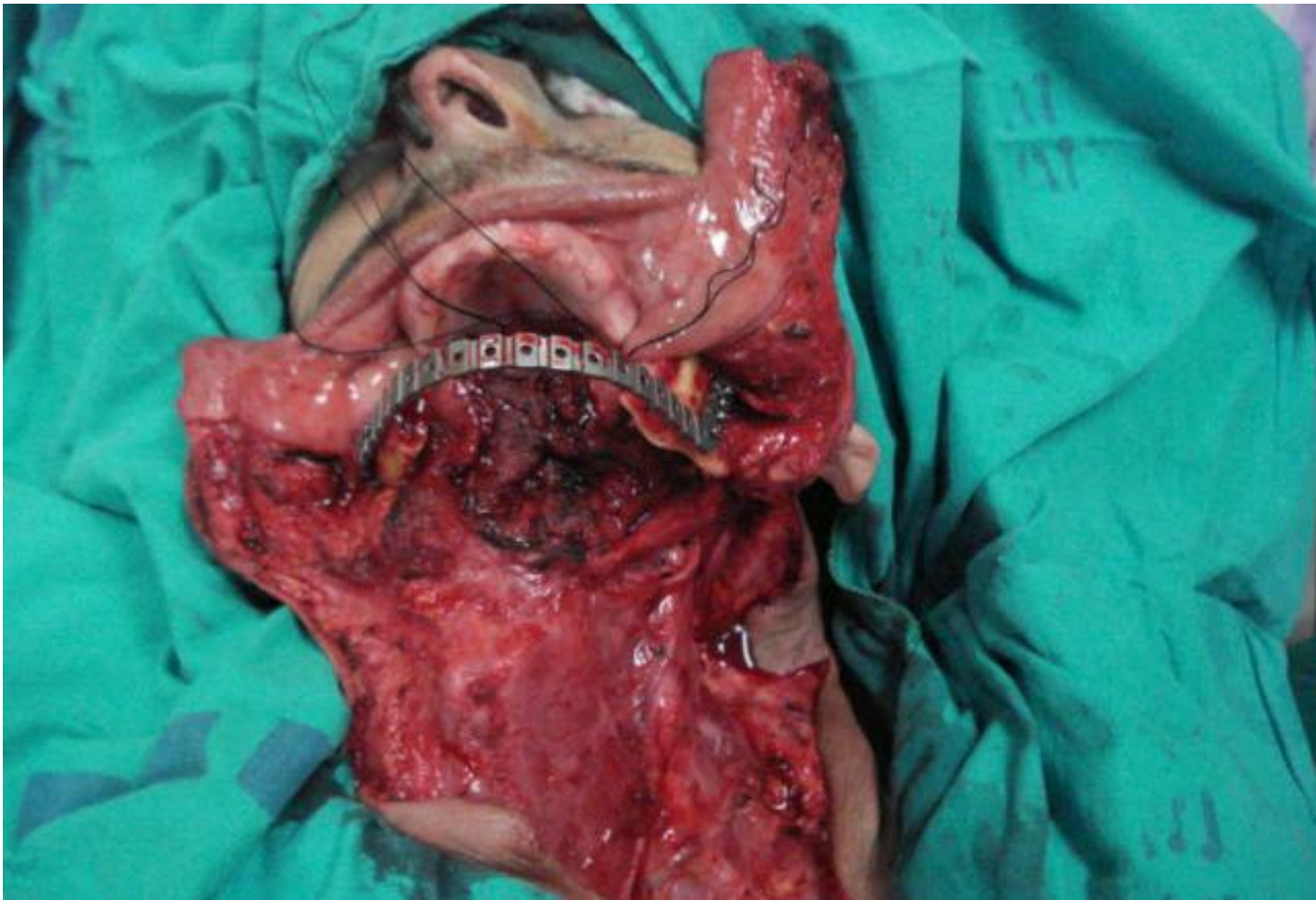CANCER DEL PISO DE LA BOCA

Se presenta como una lesión exofítica, ulcerada, a veces dolorosa, que sangra al contacto, que luego se extiende a la superficie inferior de la lengua y/o a la encía adyacente. Con el tiempo se profundiza, infiltra los músculos linguales, fija la lengua y produce metástasis a los ganglios linfáticos cervicales; casi siempre toma primero los ganglios submaxilares ipsilaterales antes de diseminarse a otros ganglios, tal como ocurrió en el presente caso.



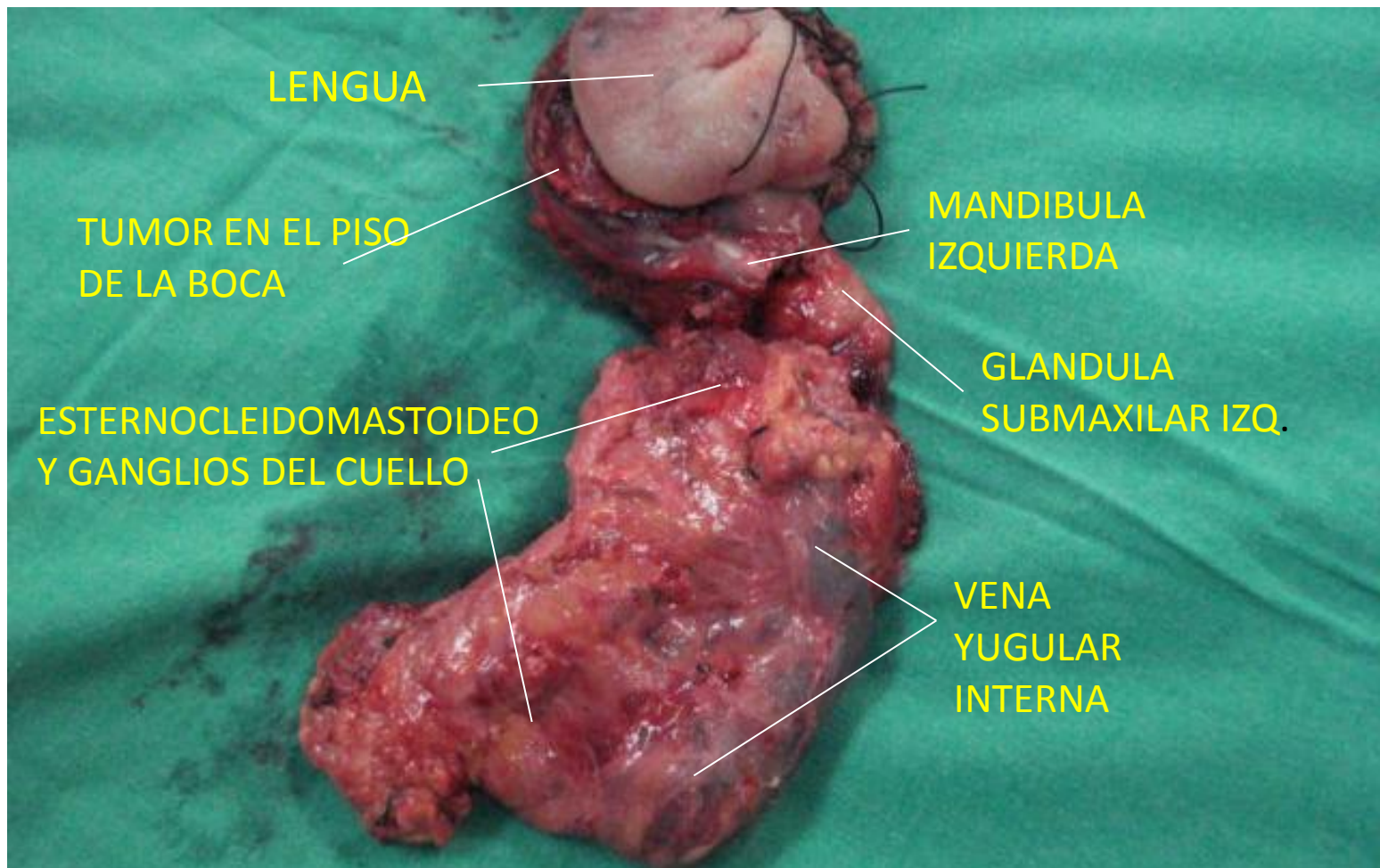
CANCER DE PISO DE LA BOCA

Aquí vemos el tumor que infiltra casi todo el piso de la boca en su lado izquierdo, extendiéndose a la encía inferior y rebasando la línea media en la parte anterior; la lengua está fija y existe un ganglio submaxilar izquierdo de 2.5 cm clínicamente metastásico. El tratamiento principal de éstos casos es quirúrgico y se complementa con Radioterapia externa al sitio primario y al cuello.



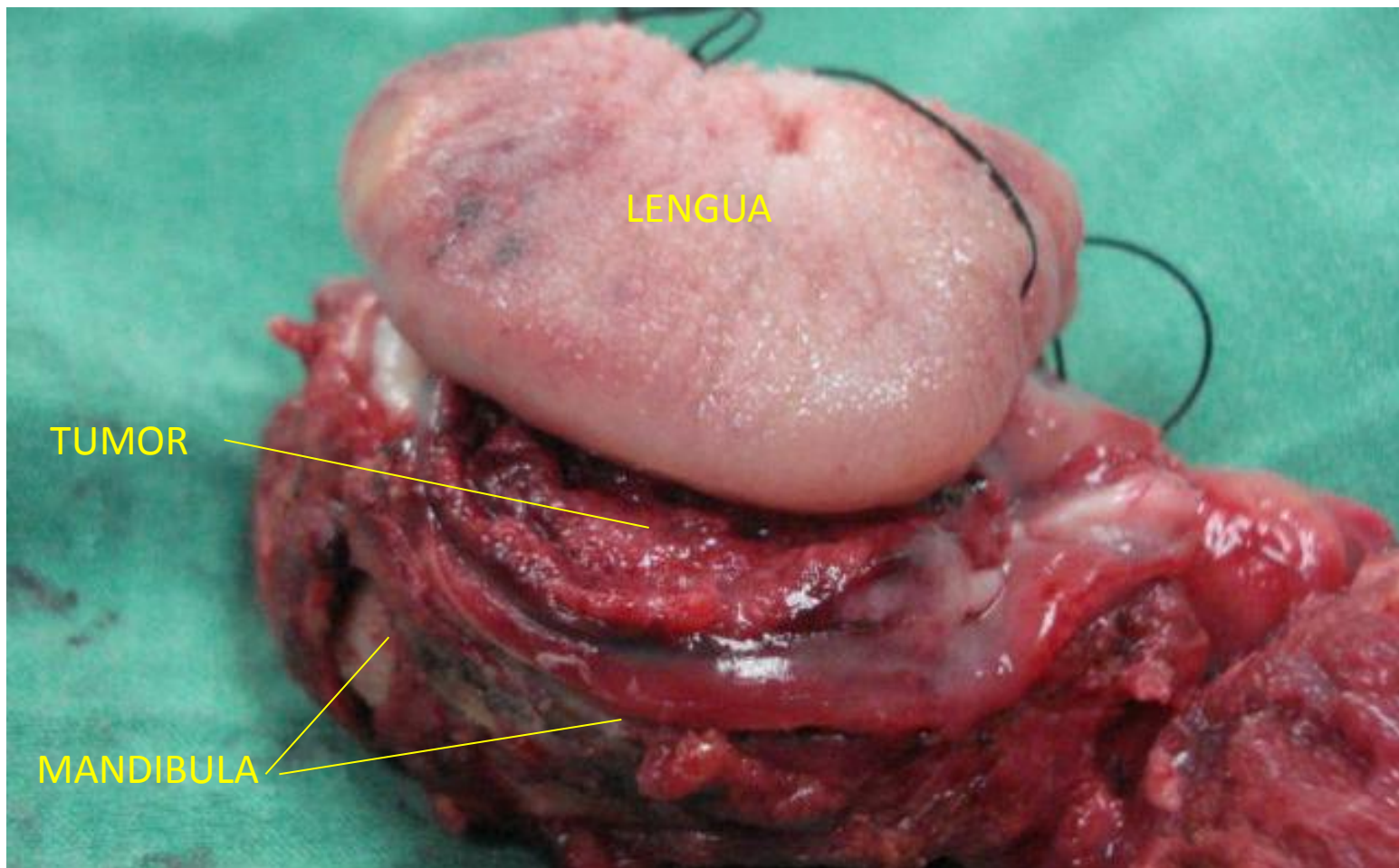
CANCER DEL PISO DE LA BOCA

Se ha practicado Disección Radical del Cuello izq. y excisión amplia del tumor que comprendió Mandibulectomía, todo el Piso de la Boca y el 90% de la Lengua Móvil fijando con tornillos una placa de titanio en la rama ascendente mandibular izq. y en la rama horizontal de la mandíbula der



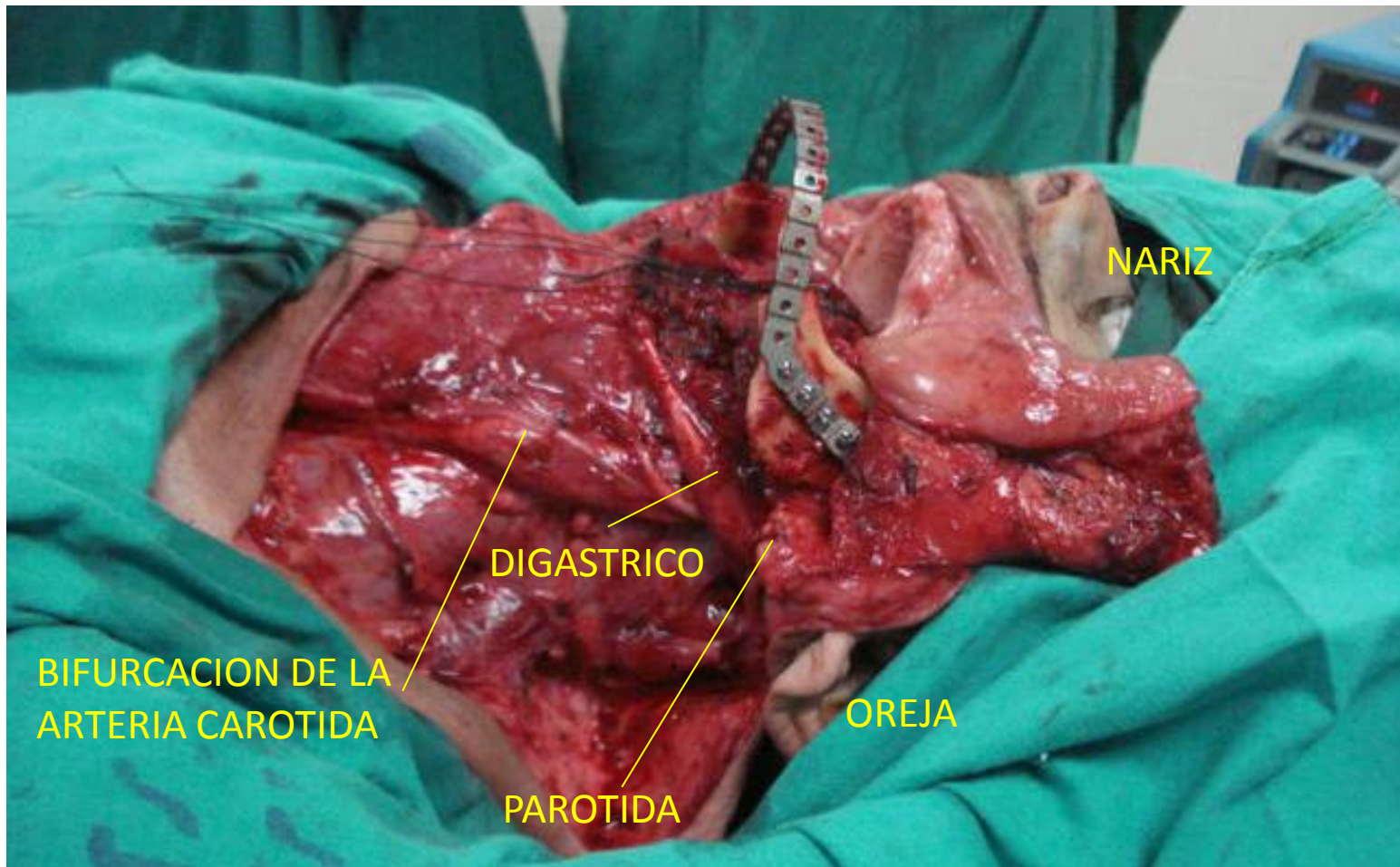
CANCER DEL PISO DE LA BOCA

La pieza operatoria muestra el tumor que fija la lengua al piso de la boca y todas las estructuras anatómicas comprendidas en la resección quirúrgica



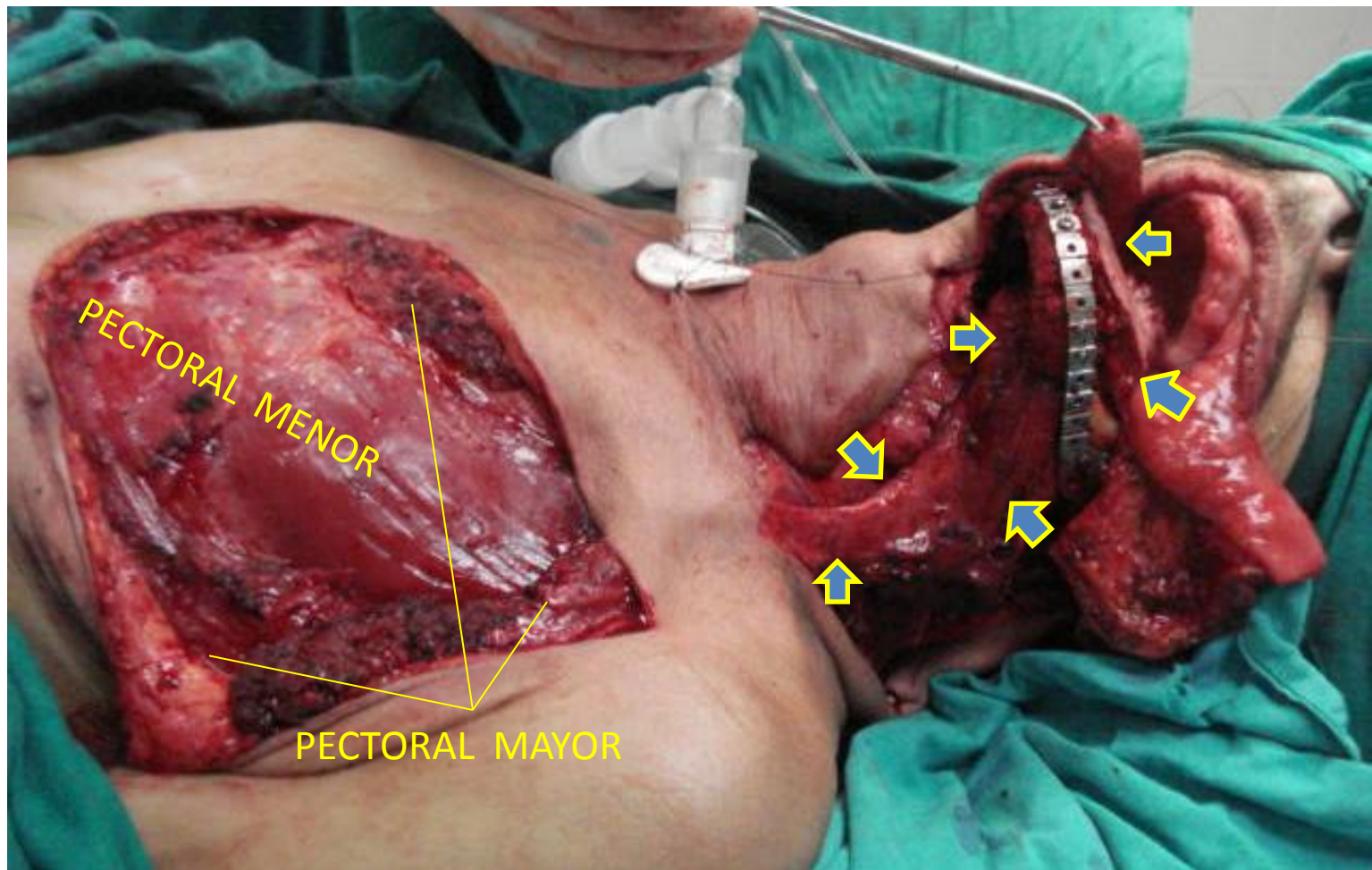
CANCER DEL PISO DE LA BOCA

. Esta fotografía de acercamiento muestra el Tumor en el Piso de la Boca, la Mandíbula resecada y la Lengua



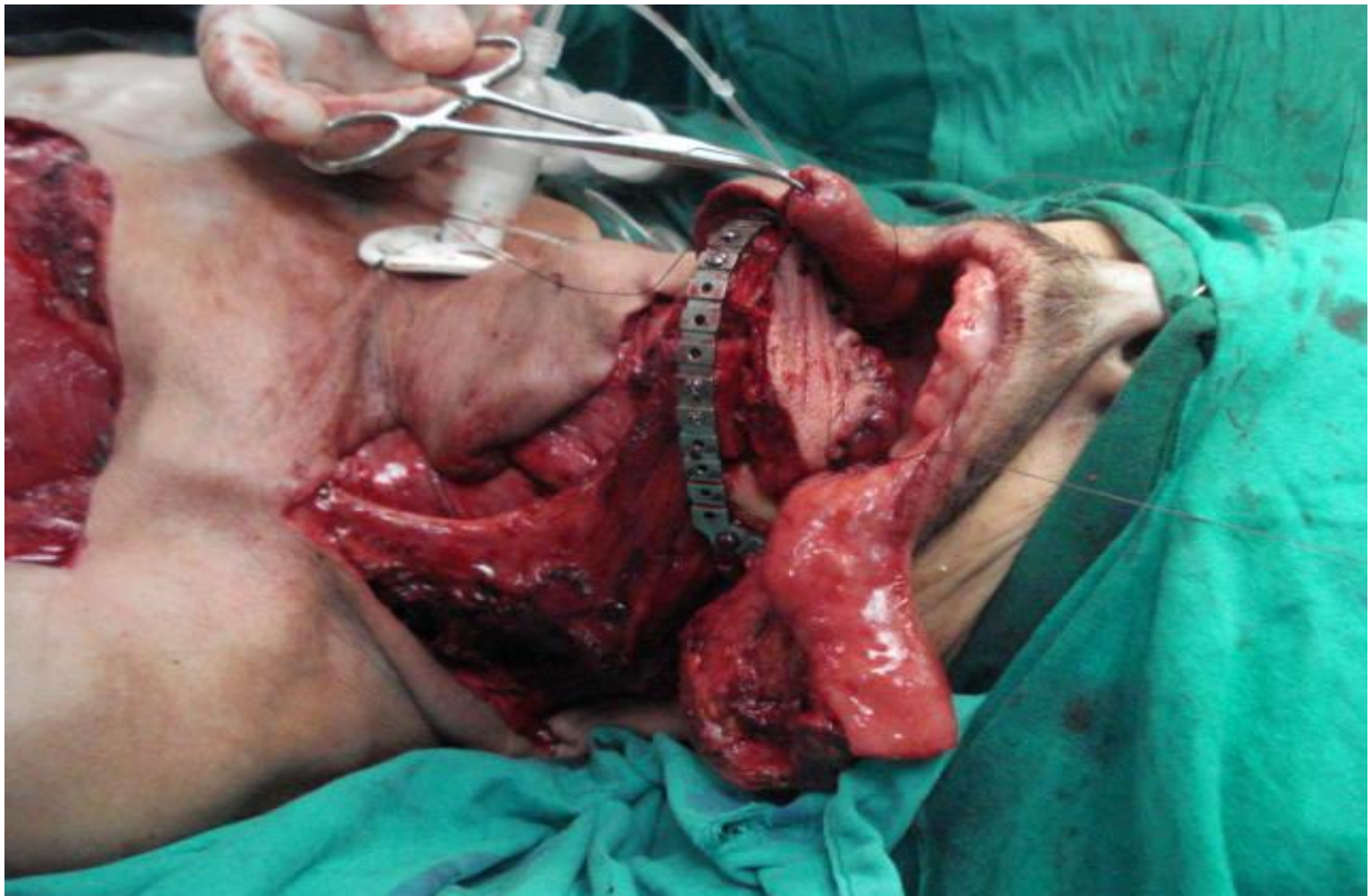CANCER DEL PISO DE LA BOCA

Esta imagen muestra la fijación de la placa de titanio a la rama ascendente de la mandíbula izquierda con 4 tornillos y algunas estructuras anatómicas del cuello. El vientre anterior del Músculo Digástrico fue removido junto con la pieza operatoria.



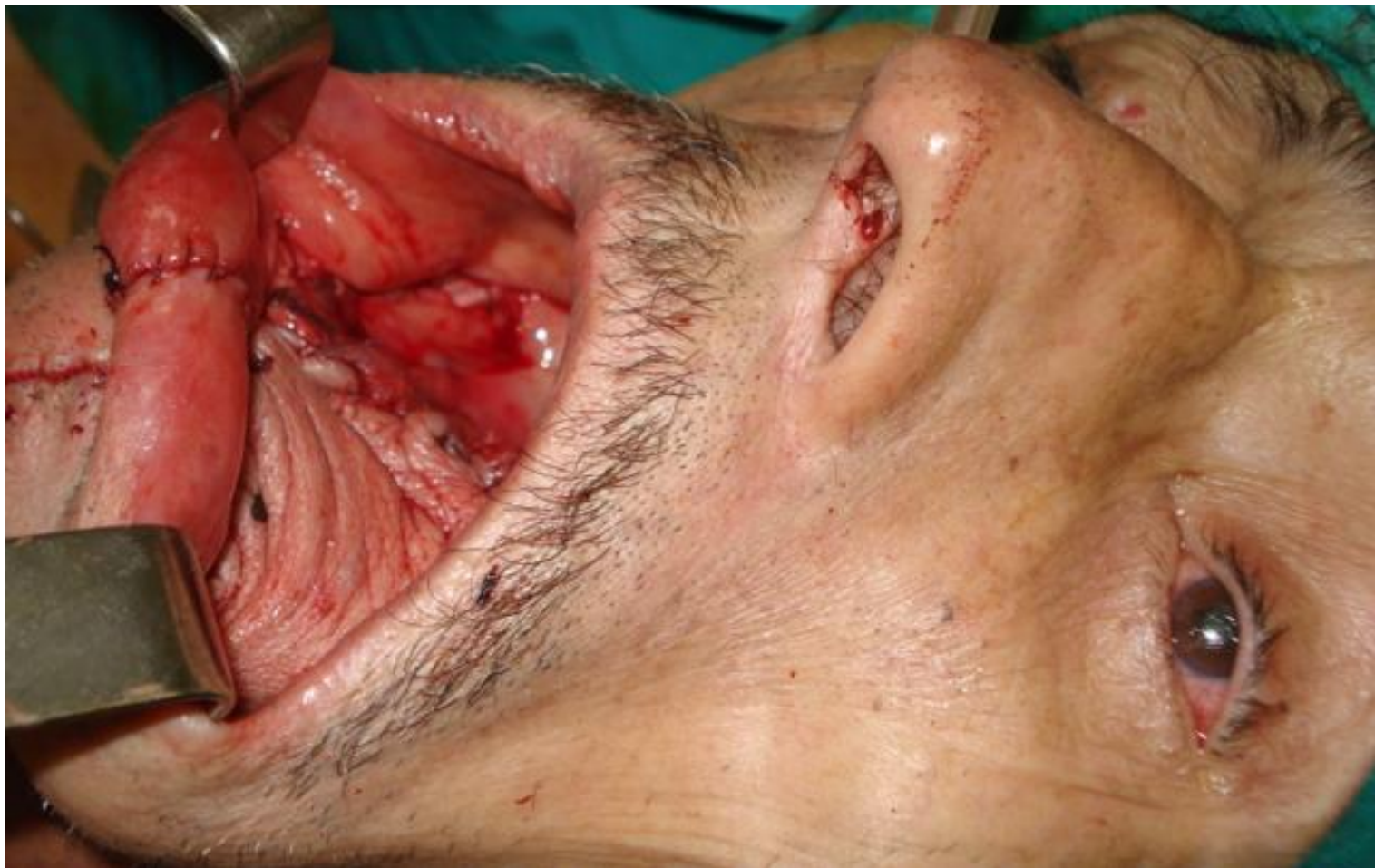CANCER DEL PISO DE LA BOCA

Se extrajo un Colgajo Musculocutaneo de Pectoral Mayor (marcado con las flechas) para sustituir el piso de la boca, cubrir la placa metálica y los injertos óseos fijados a ella con tornillos.



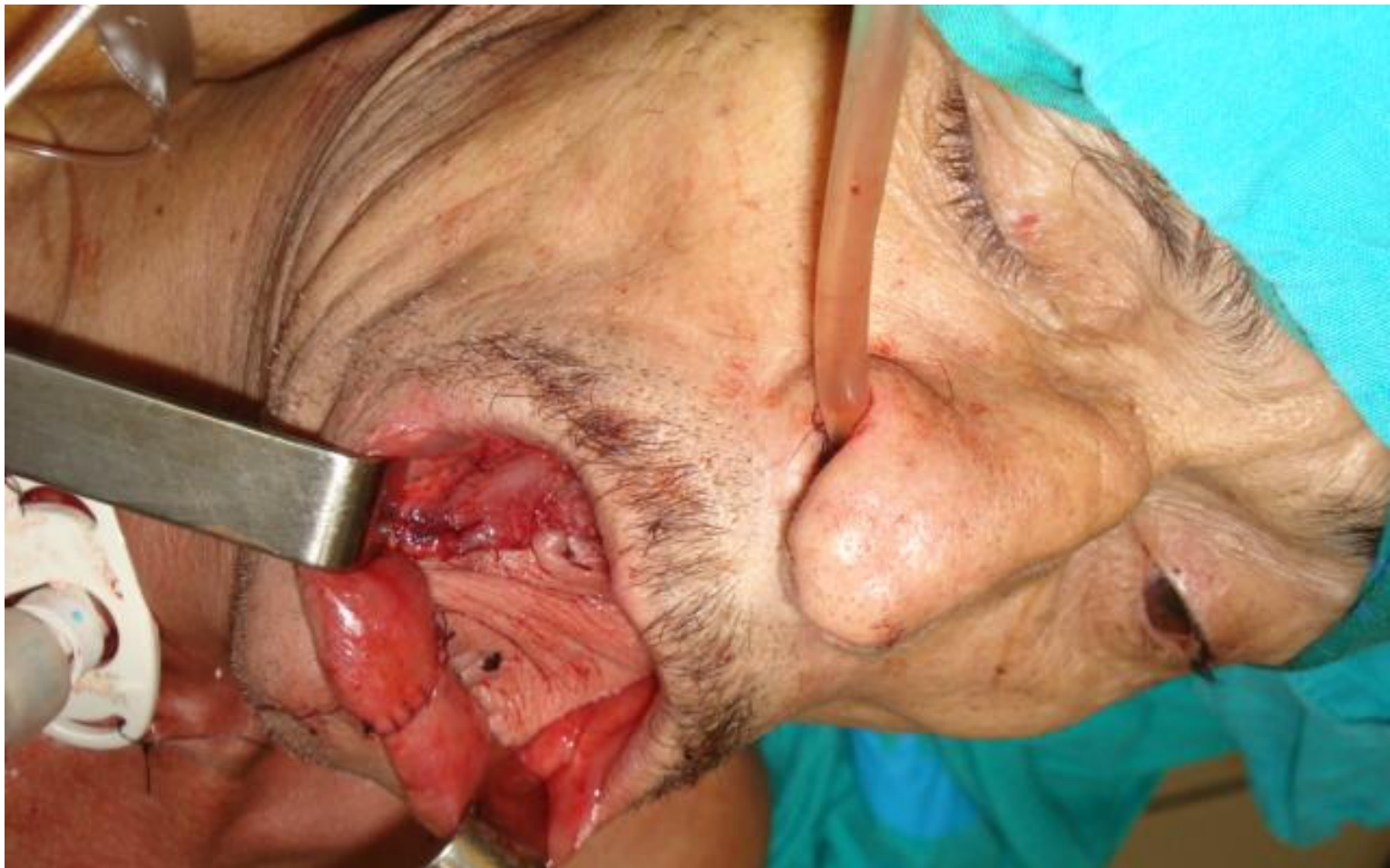CANCER DEL PISO DE LA BOCA

Esta fotografía muestra la piel del colgajo pectoral suturada con la lengua residual, los injertos óseos fijados a la placa metálica y la cánula de traqueostomía.



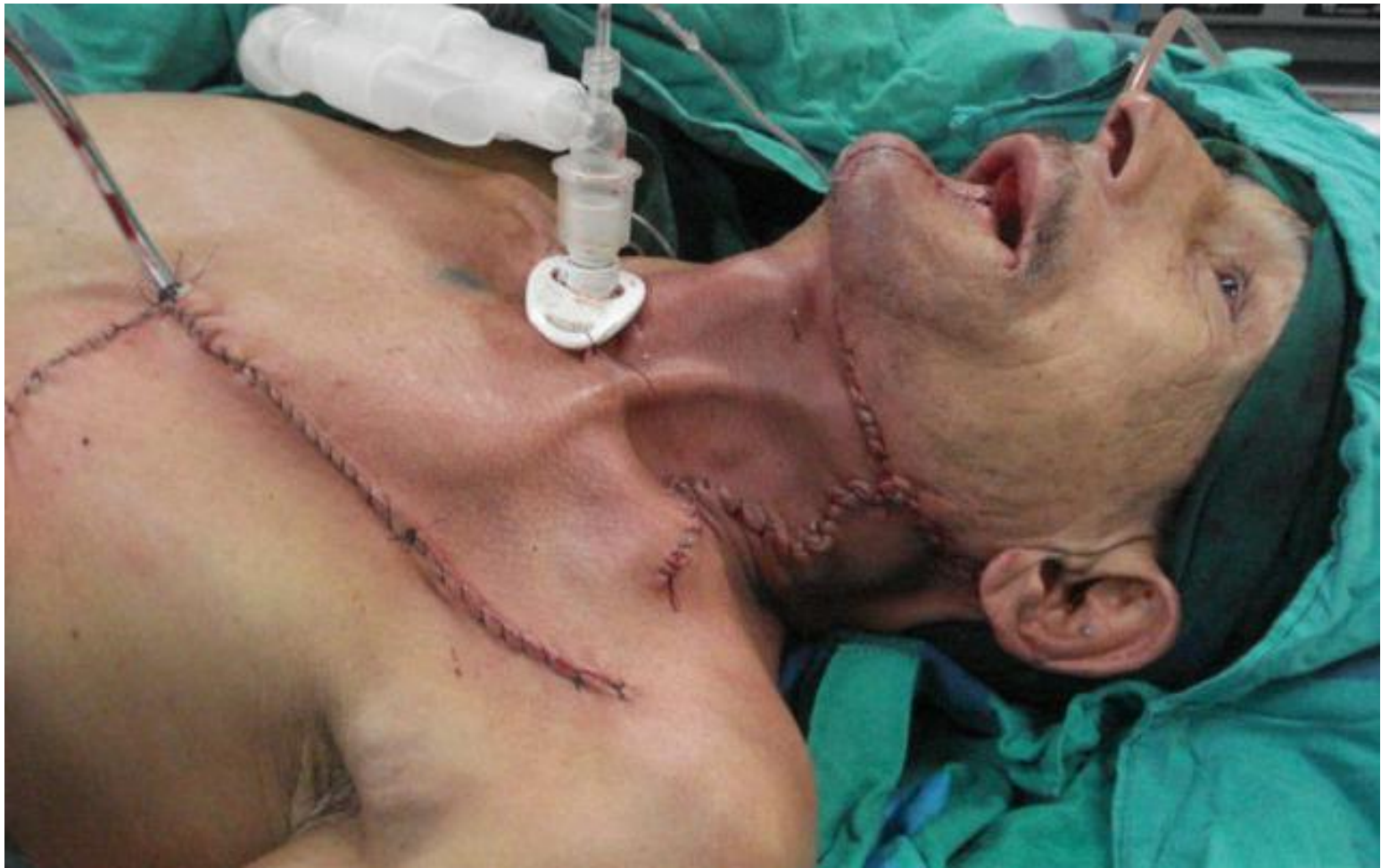CANCER DEL PISO DE LA BOCA

Esta fotografía muestra la piel del colgajo musculocutáneo sustituyendo al piso de la boca y suturada a mucosa de labios, carrillos y lengua posterior.



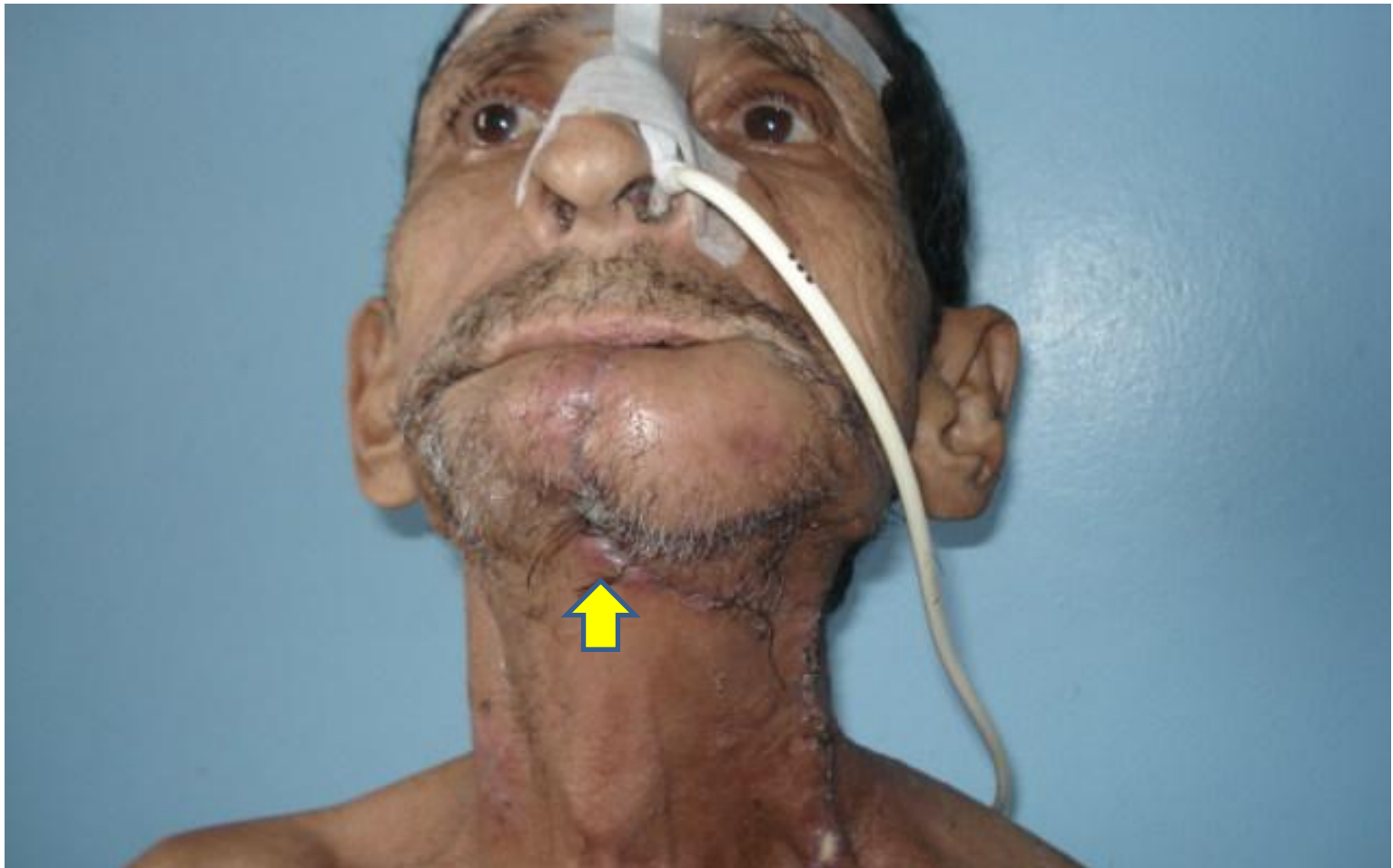CANCER DEL PISO DE LA BOCA

Aspecto del piso de la boca después de la reconstrucción. Observe la sonda nasogástrica para alimentación y la cánula de traqueostomía. Esta última la dejamos durante 10 días mientras pasa el edema de la faringe que puede dificultar la respiración. La sonda nasogástrica se deja el tiempo que sea necesario mientras el paciente aprende a deglutir bien.



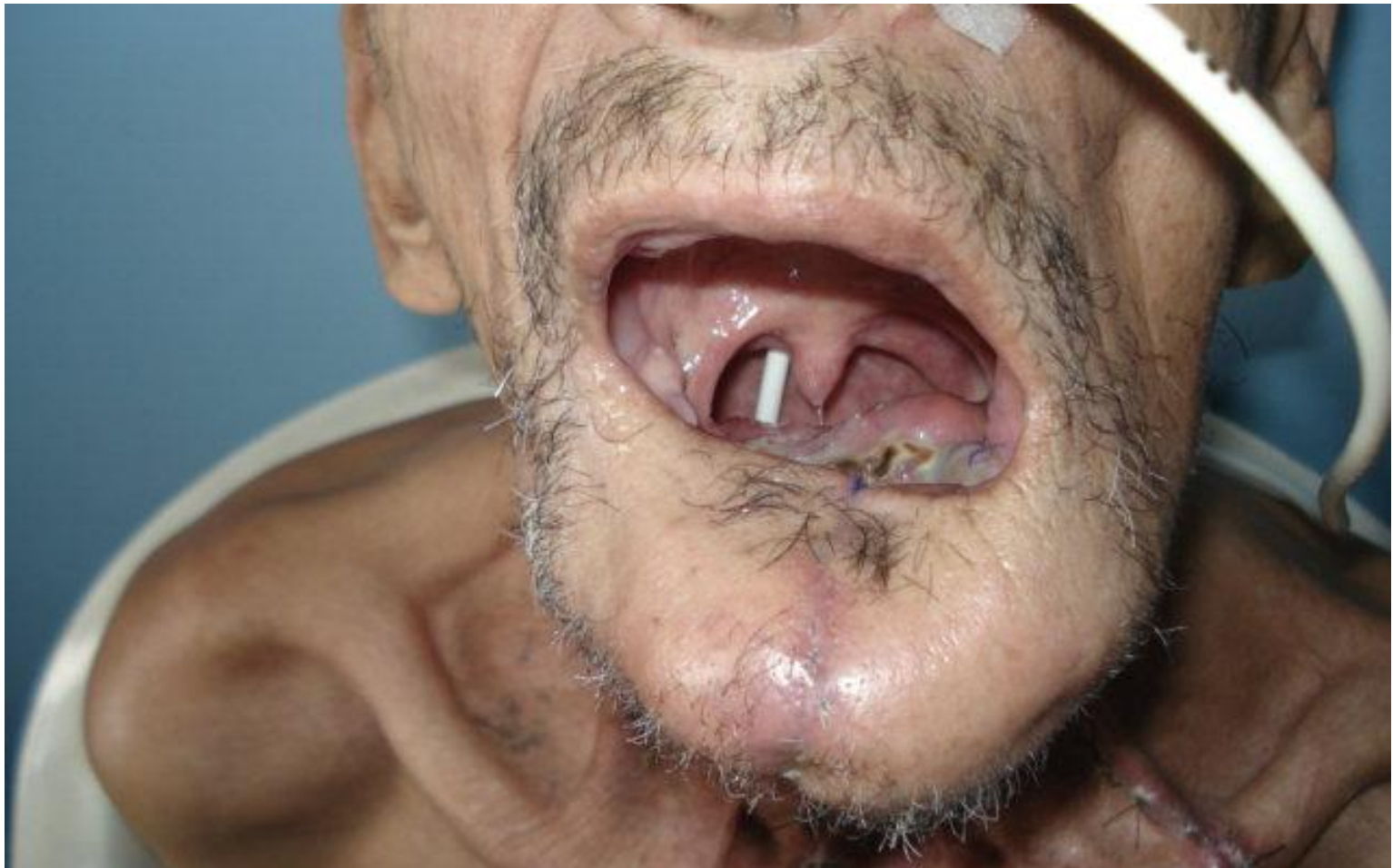CANCER DEL PISO DE LA BOCA

Aspecto de todo el campo operatorio después de la reconstrucción. Note el tubo de hemovac que sale de la región pectoral izq



CANCER DEL PISO DE LA BOCA

Tres semanas posoperatorio el paciente aún no ha aprendido a deglutir bien, se alimenta mediante una sonda nasoyeyunal. Los elementos críticos en éstos pacientes son la desnutrición y las neumonías que son causa frecuente de muerte en ellos. Este paciente ha desarrollado una fístula orocutánea señalada con la flecha, lo cual es una complicación frecuente y cierran espontáneamente.



CANCER DEL PISO DE LA BOCA

Esta fotografía muestra el pequeño remante de la lengua móvil suturada al nuevo piso de la boca. En breve iniciará Radioterapia Externa complementaria a la mandíbula, piso de boca y ambos cuellos para consolidar su tratamiento

CANCER DEL PISO DE LA BOCA

Dr. Rodman López Arias

Cirugía y Quimioterapia del Cáncer

www.centrodeltcancer.com

Tels. 2226-2427 y 7140-4427

Septiembre de 2012