

FIBROSARCOMA DE ANTRO MAXILAR

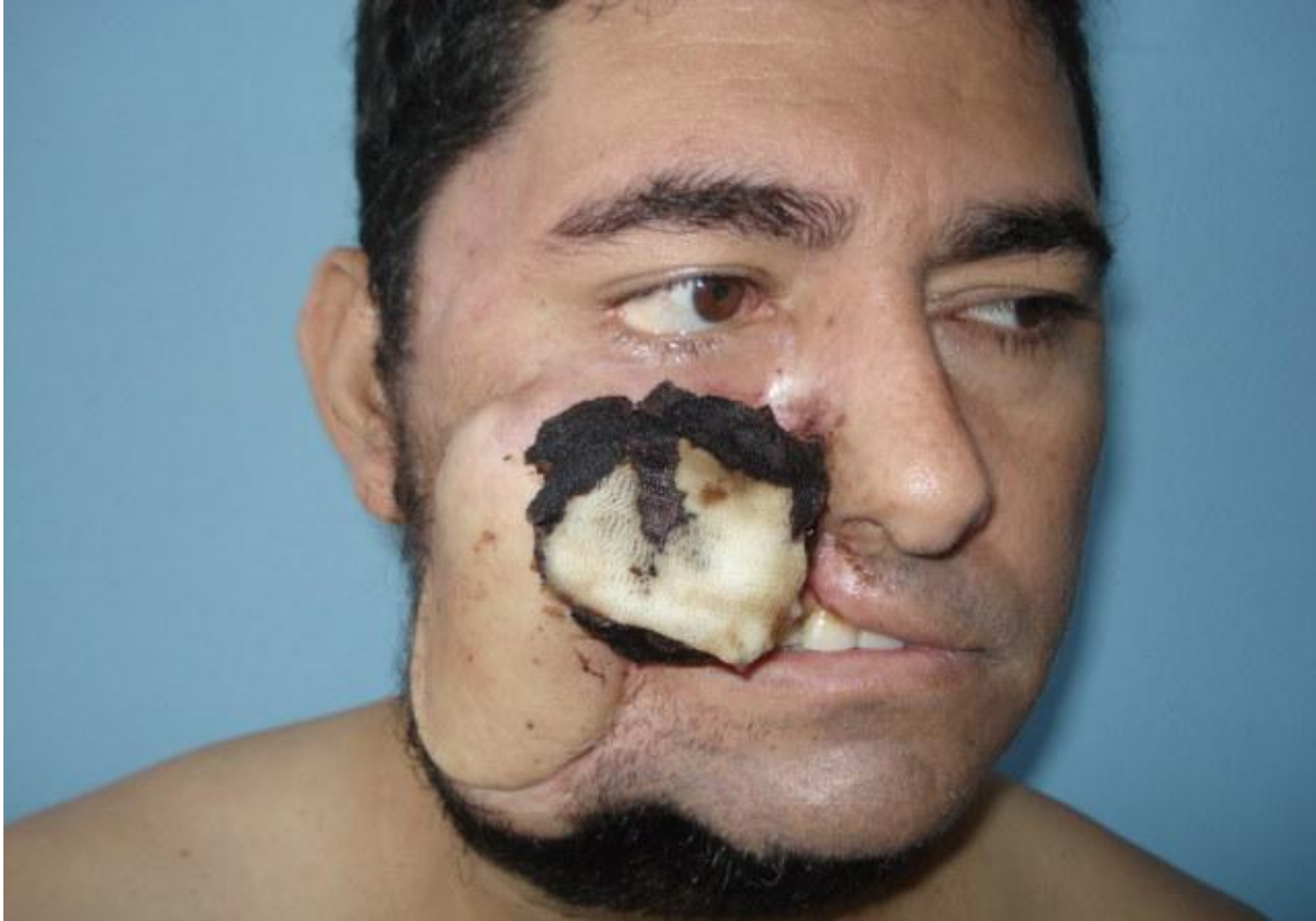Dr. Rodman López Arias

Cirugía y Quimioterapia del Cáncer

Tels. (503) 7140-4427 y (503) 2226-2427

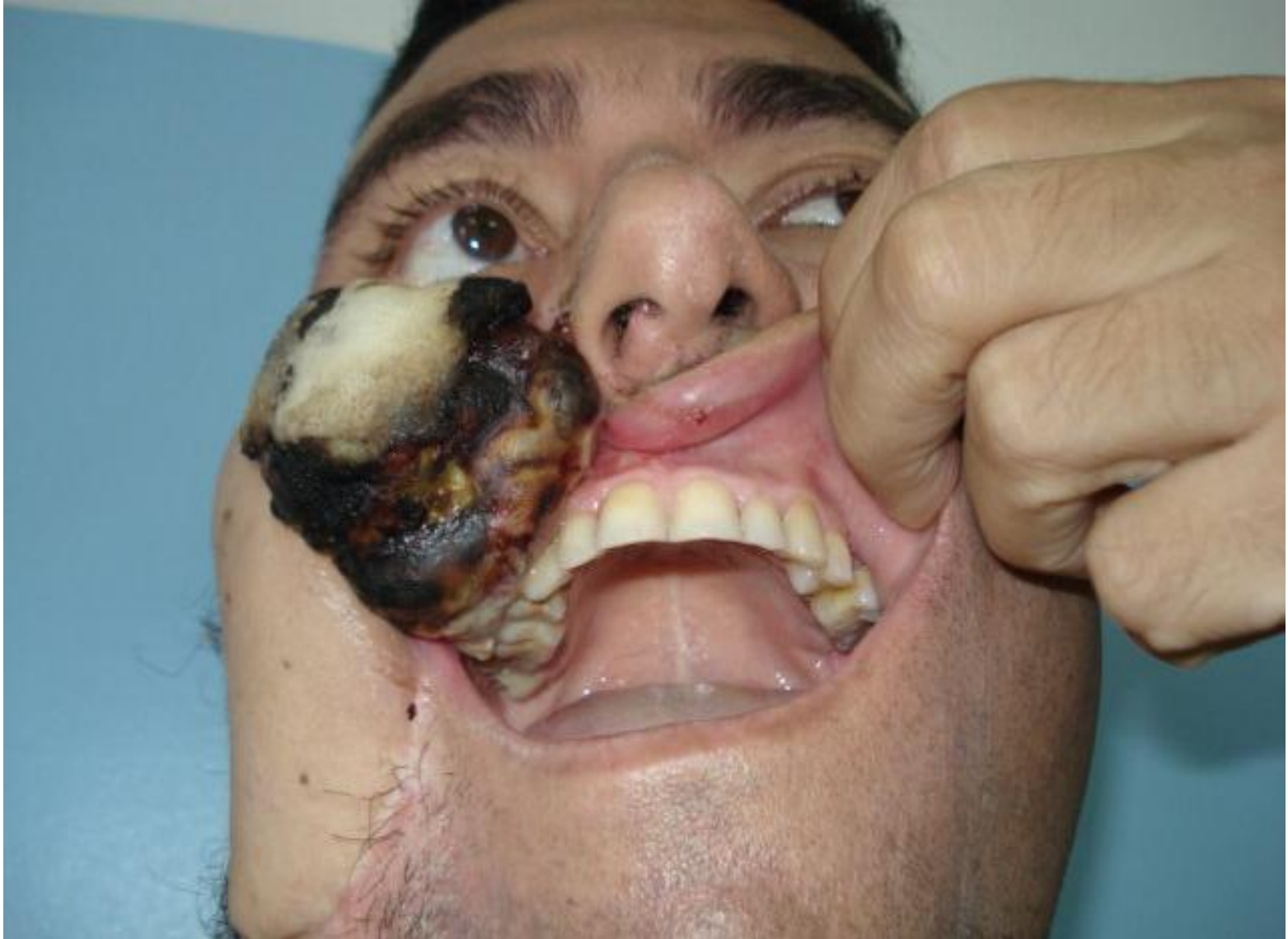www.centrodeltcancer.com

Mayo de 2014



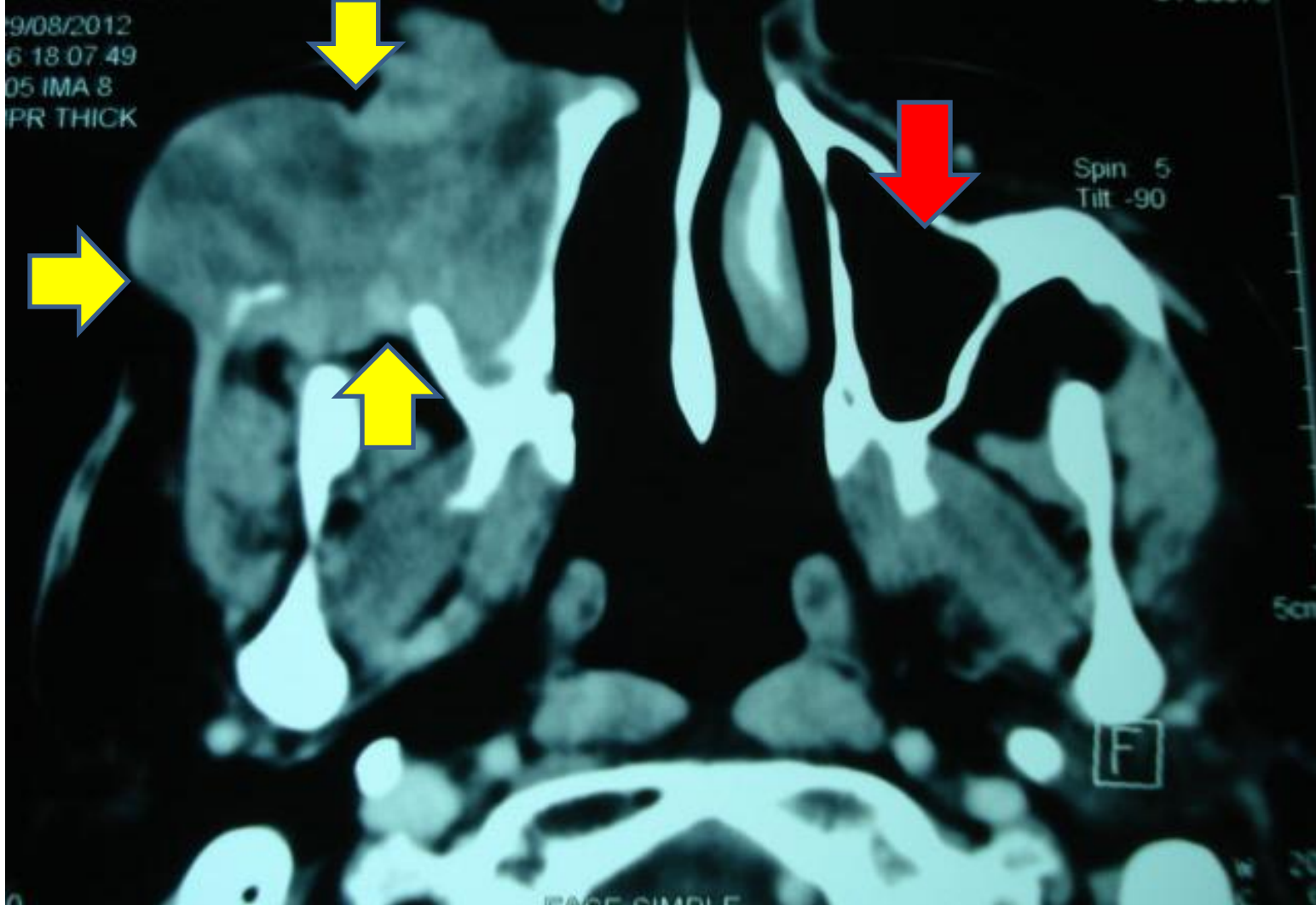
FIBROSARCOMA DE ANTRO MAXILAR DERECHO

Periodista Deportivo de 39 años con tumor nasogeniano derecho de 15 años de evolución. Ha sido operado en múltiples ocasiones; diagnosticado como Fibrosarcoma de grado intermedio desde hace 2 años. Su última cirugía fue hace un año: resección amplia más reconstrucción con colgajo musculocutáneo de pectoral mayor derecho.



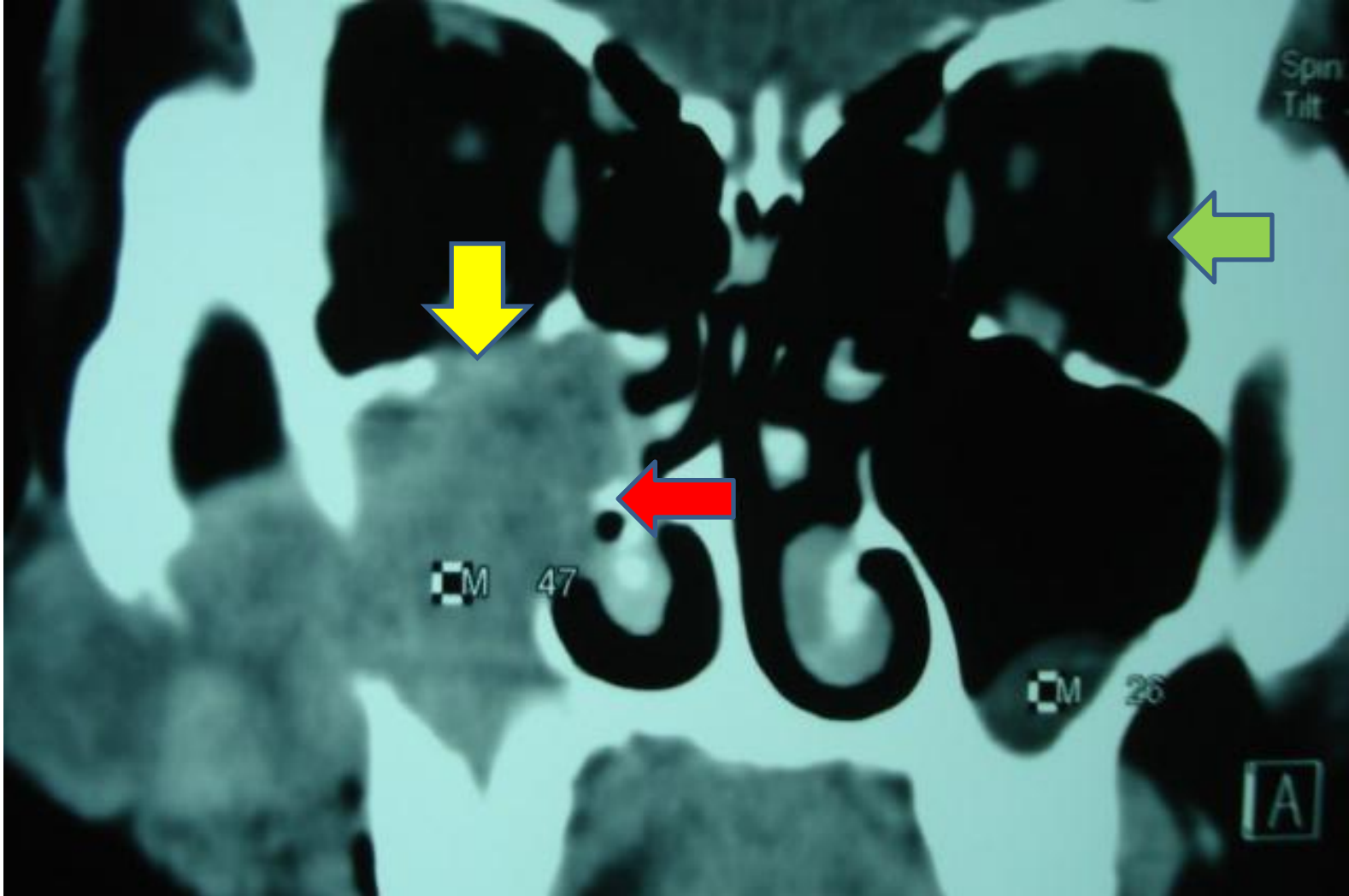
FIBROSARCOMA DE ANTRO MAXILAR DERECHO

Existe recurrencia tumoral infraorbitaria derecha con destrucción de labio superior y extensión a encía superior, ala nasal y colgajo musculocutaneo de pectoral mayor en la mejilla derecha por cirugía previa.



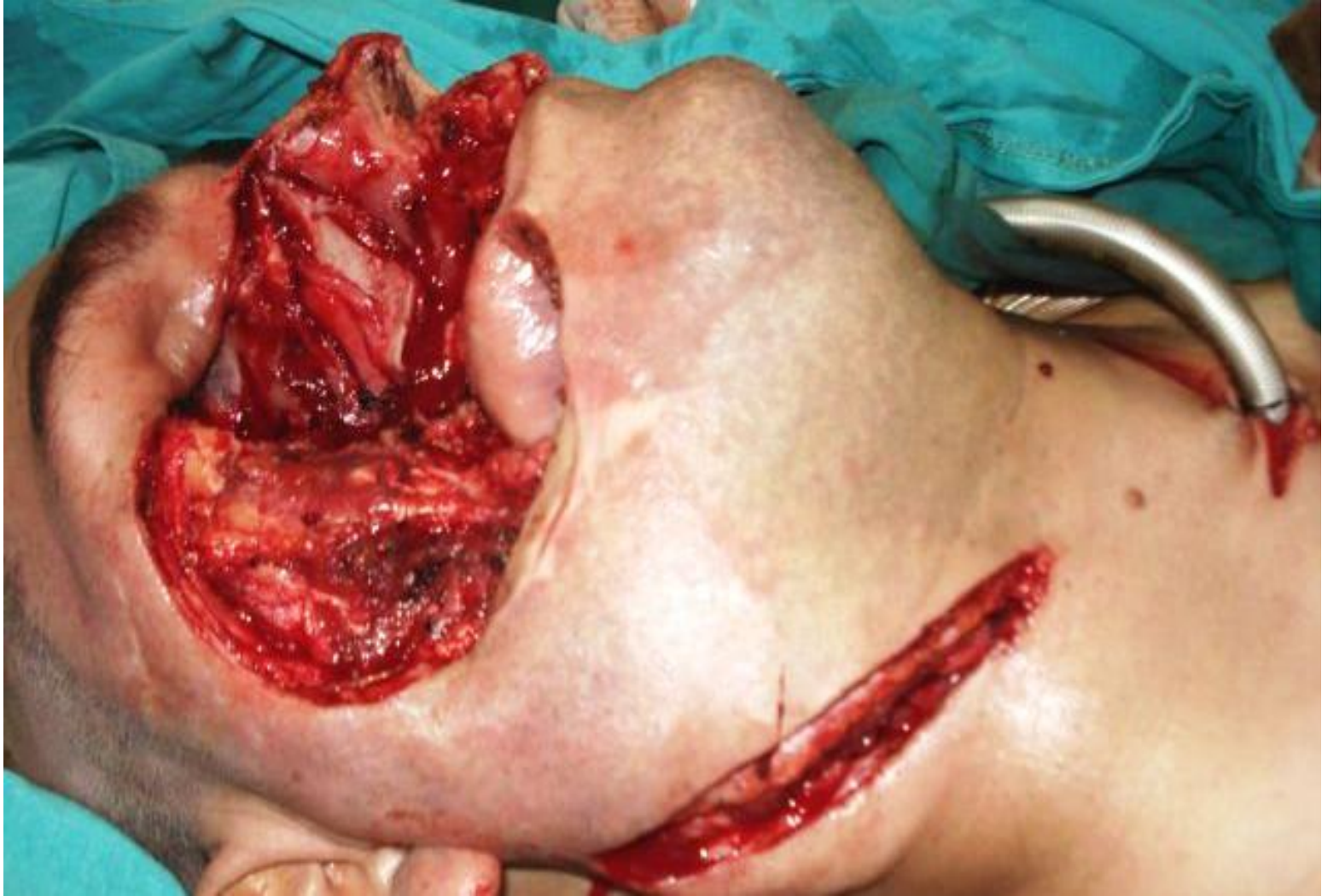FIBROSARCOMA DE ANTRO MAXILAR DERECHO

Este corte tomográfico transversal de la cara muestra el tumor ocupando todo el antro maxilar der y los tejidos blandos de la mejilla (flechas amarillas). Flecha roja: antro maxilar izquierdo.



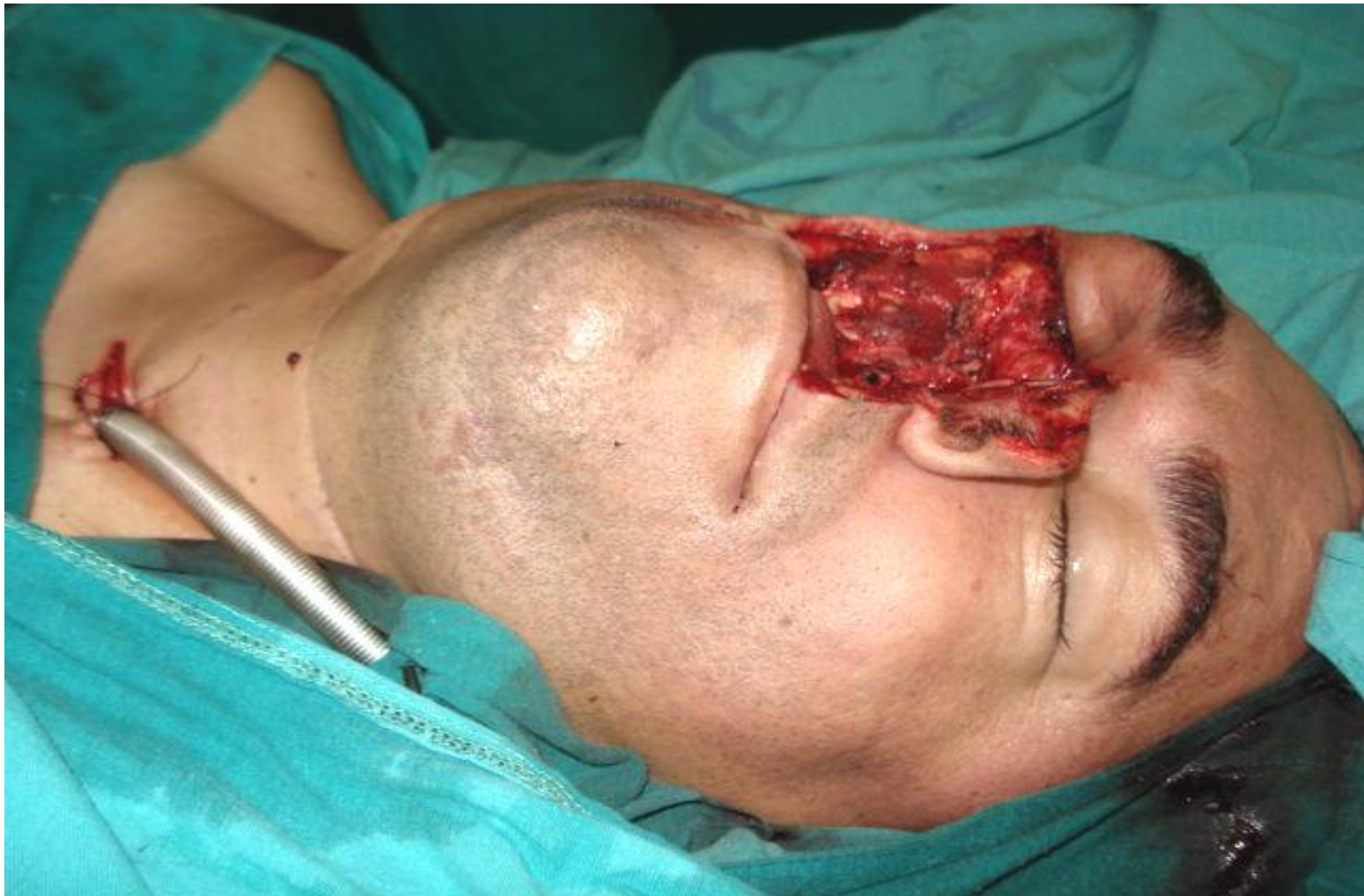FIBROSARCOMA DE ANTRO MAXILAR DERECHO

El corte tomográfico coronal craneofacial demuestra el tumor ocupando todo el antro maxilar derecho, infiltrando los cornetes (flecha roja) y perforando el piso de la òrbita, (flecha amarilla) . Orbita izquierda indicada con la flecha verde.



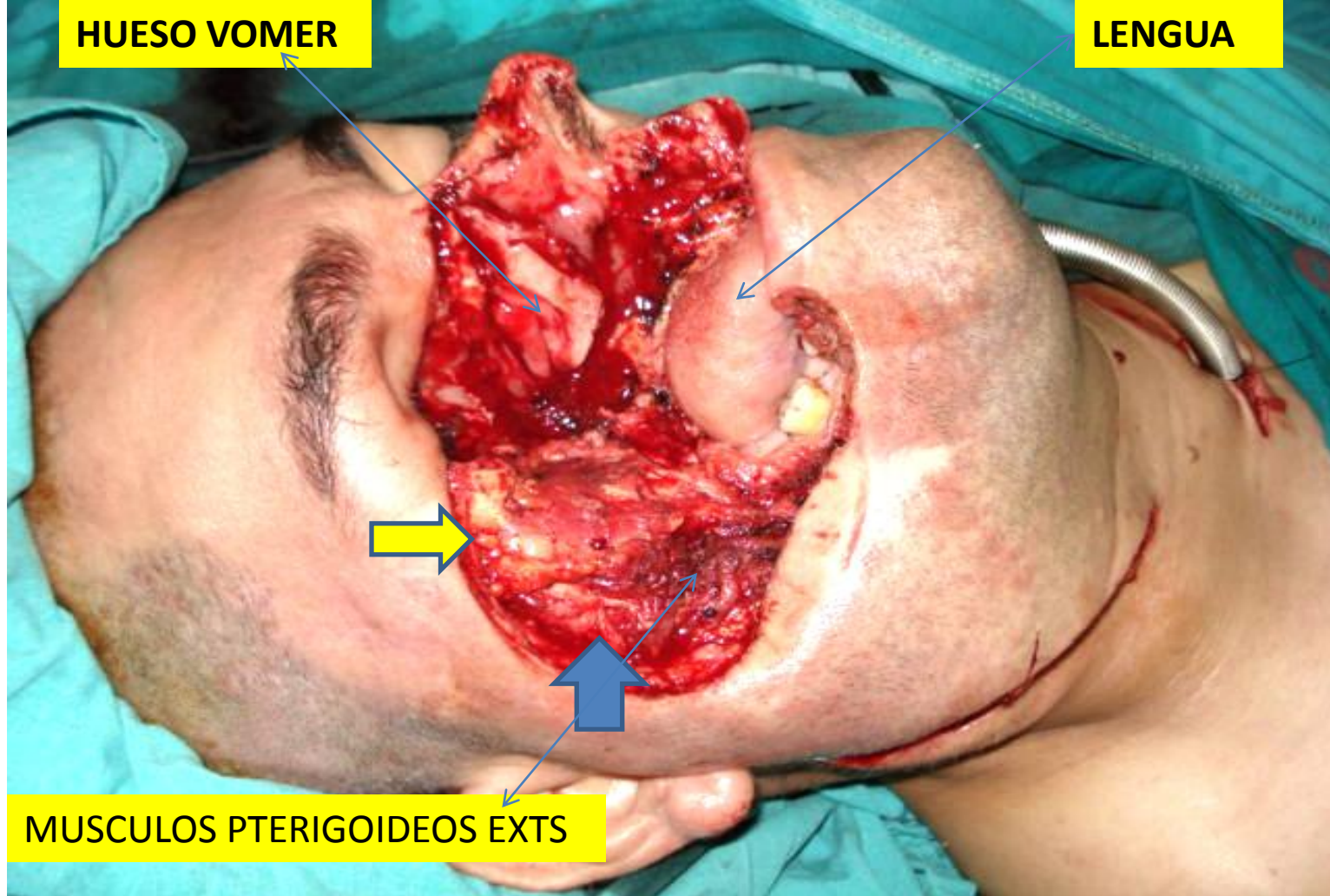
FIBROSARCOMA DE ANTRO MAXILAR DERECHO

Antes de remover el tumor se ligó transitoriamente la Arteria Carótida Externa y se hizo traqueostomía. Fue necesario seccionar en el cuello, el músculo pectoral ascendido a la mejilla derecha.



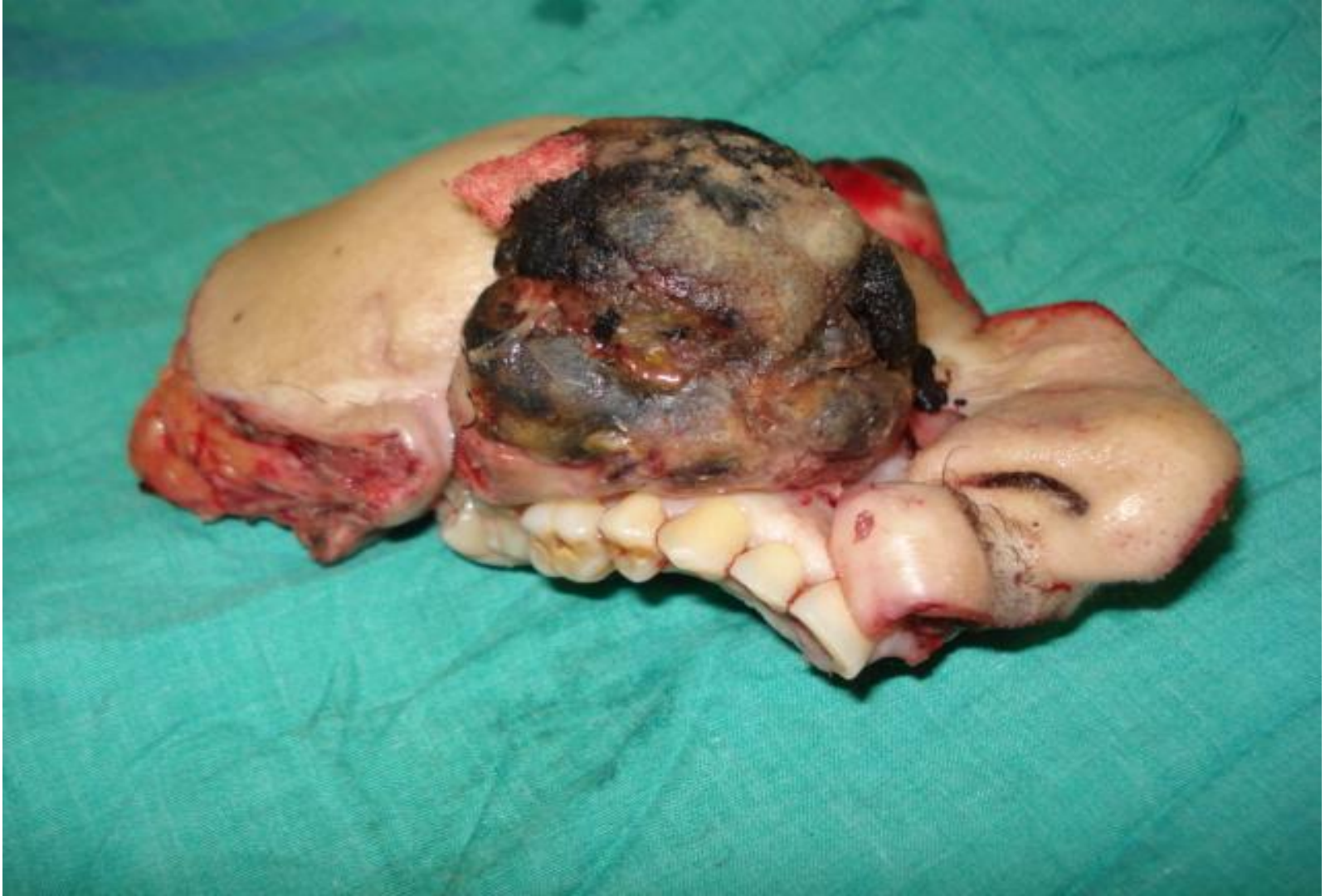FIBROSARCOMA DE ANTRO MAXILAR DERECHO

Se removi3 en bloque, el labio superior, 2/3 de la nariz, el maxilar superior con la arcada dentaria superior der , los tejidos blandos de la mejilla y el contenido orbitario derecho. Se conserv3 el p3rpado superior y el paladar blando.



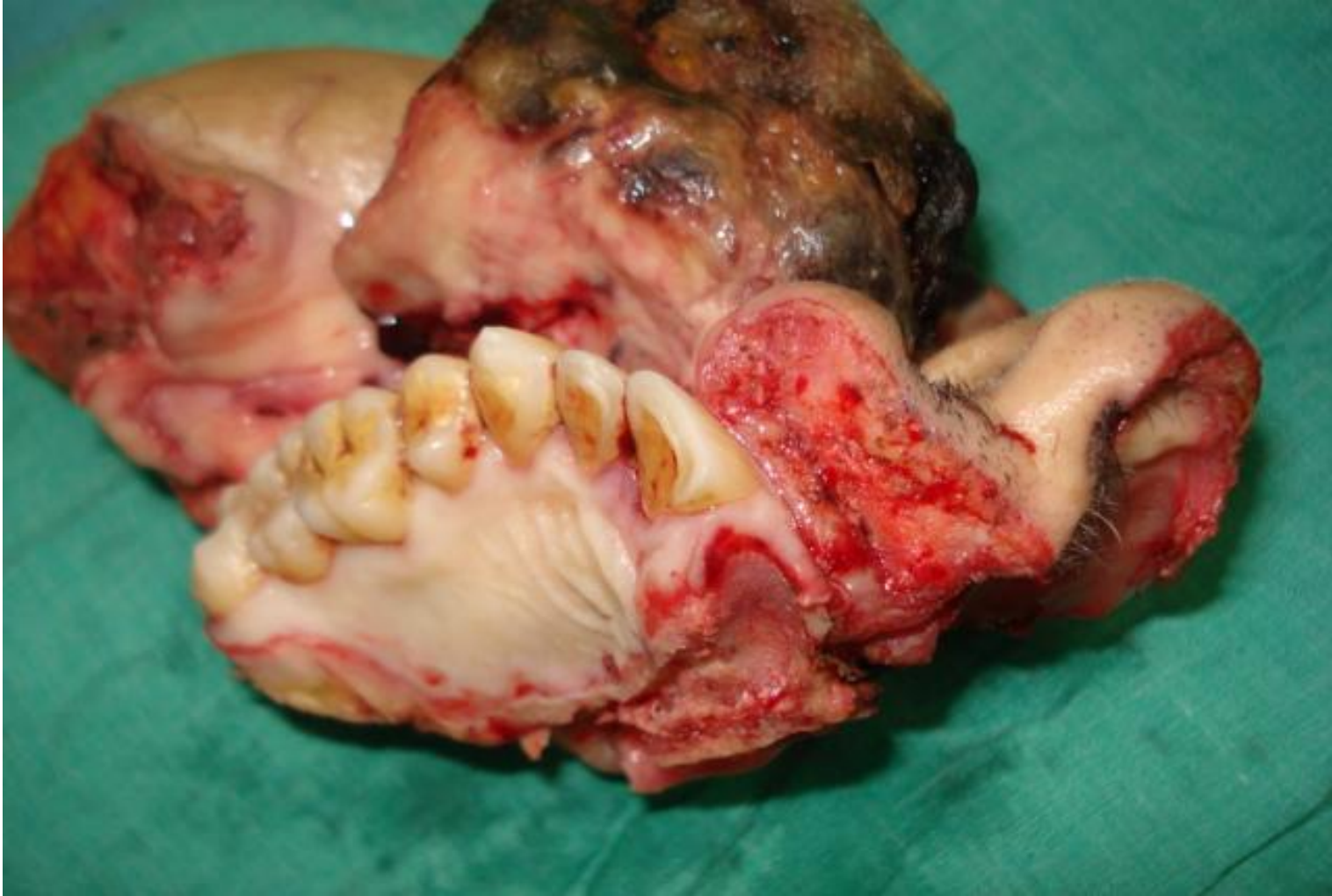
FIBROSARCOMA DE ANTRO MAXILAR DERECHO

La flecha amarilla muestra la apófisis maxilar del hueso frontal (seccionada) y la flecha azul la apófisis cigomática del hueso temporal (seccionada). Observe los últimos molares.



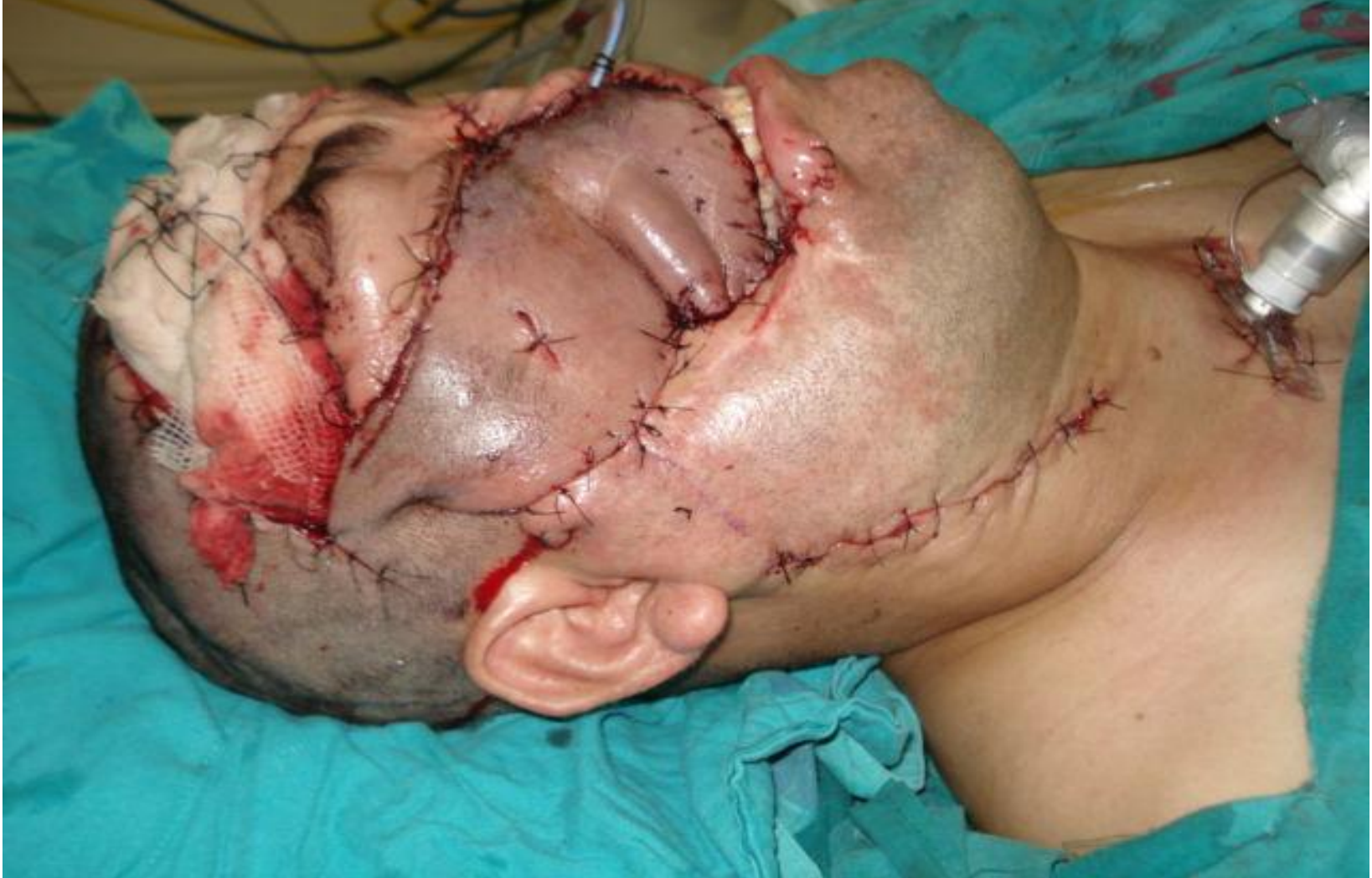FIBROSARCOMA DE ANTRO MAXILAR DERECHO

La pieza operatoria incluye el tabique nasal, la arcada dentaria superior y el globo ocular.



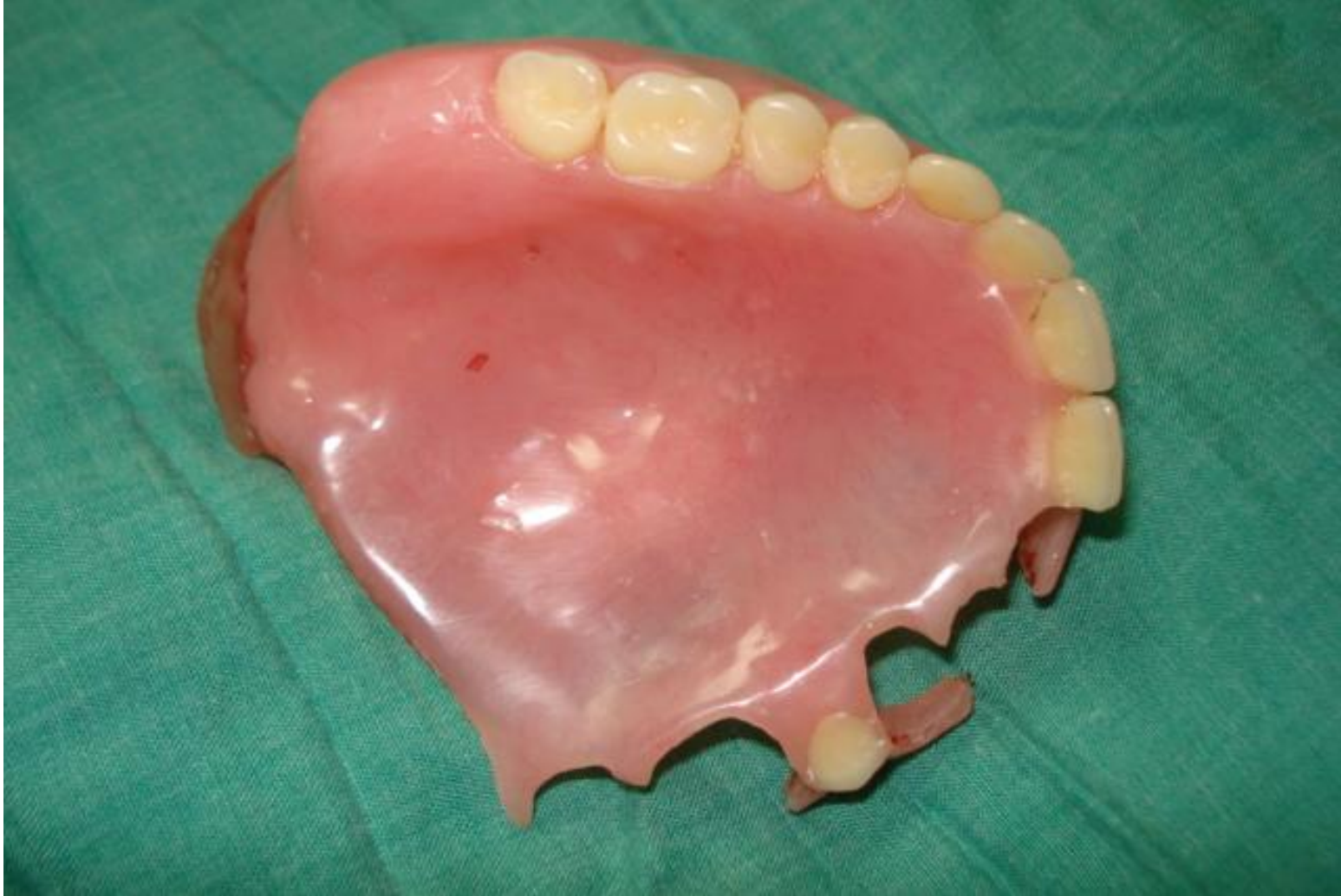FIBROSARCOMA DE ANTRO MAXILAR DERECHO

Observe el tabique nasal y la totalidad del paladar duro en bloque con el tumor. Se conservó el paladar blando.



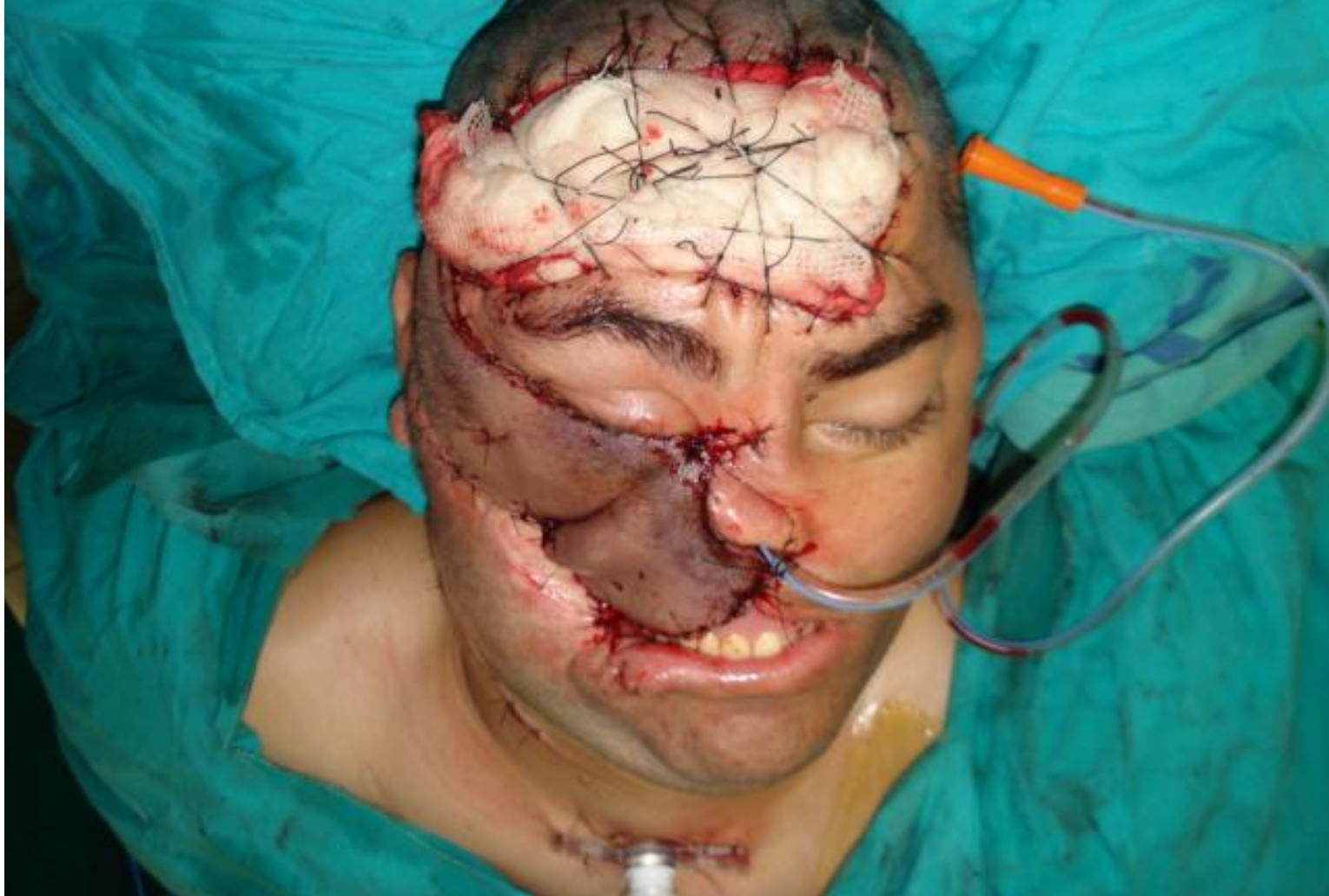FIBROSARCOMA DE ANTRO MAXILAR DERECHO

Los Cirujanos Reconstructivos levantaron un colgajo frontal extenso y lo rotaron para iniciar la reconstrucción de la cara y se colocó una prótesis dental superior.



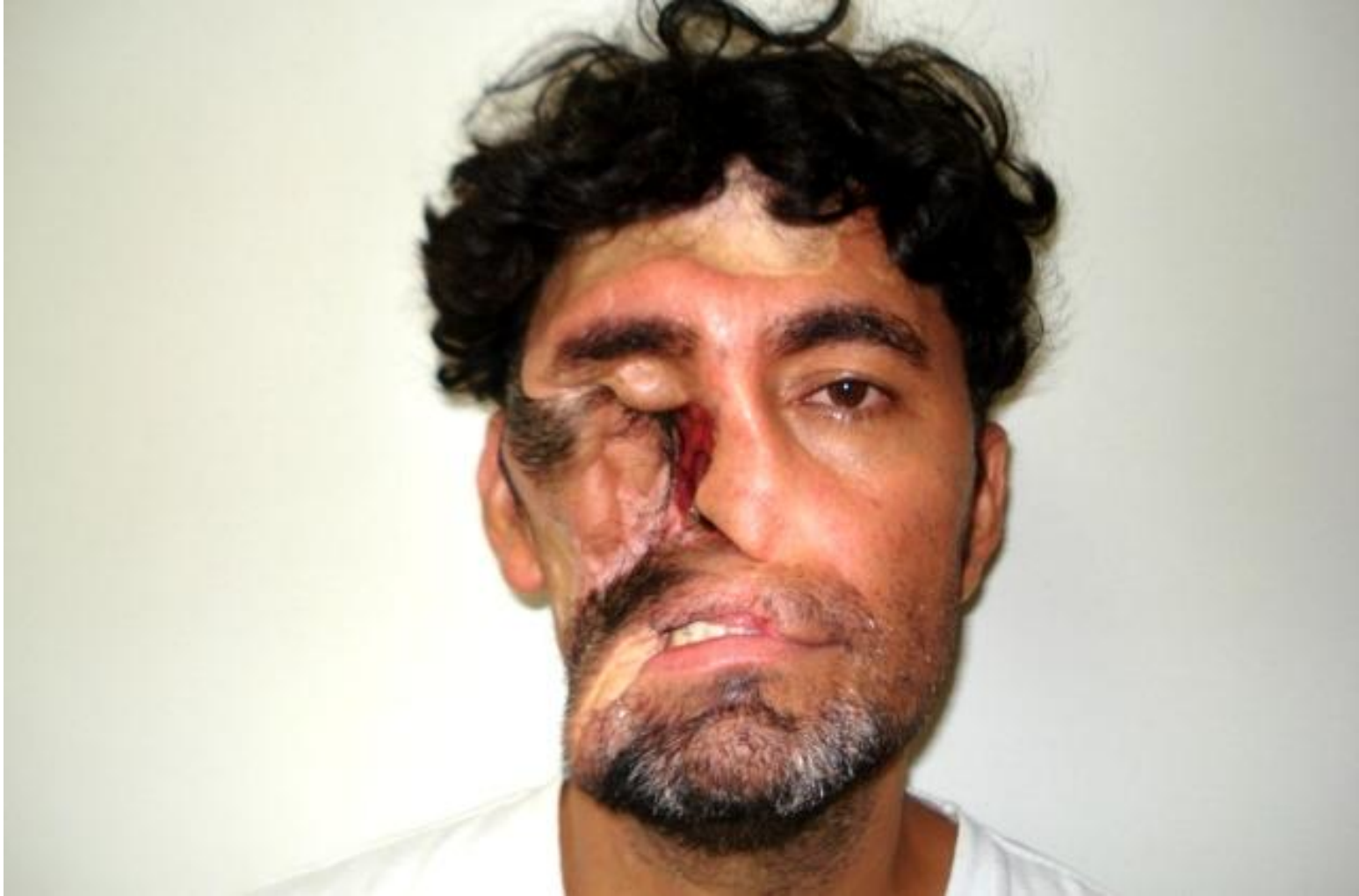FIBROSARCOMA DE ANTRO MAXILAR DERECHO

Esta prótesis dental se fijó con ganchos en los dientes de la arcada superior izquierda.



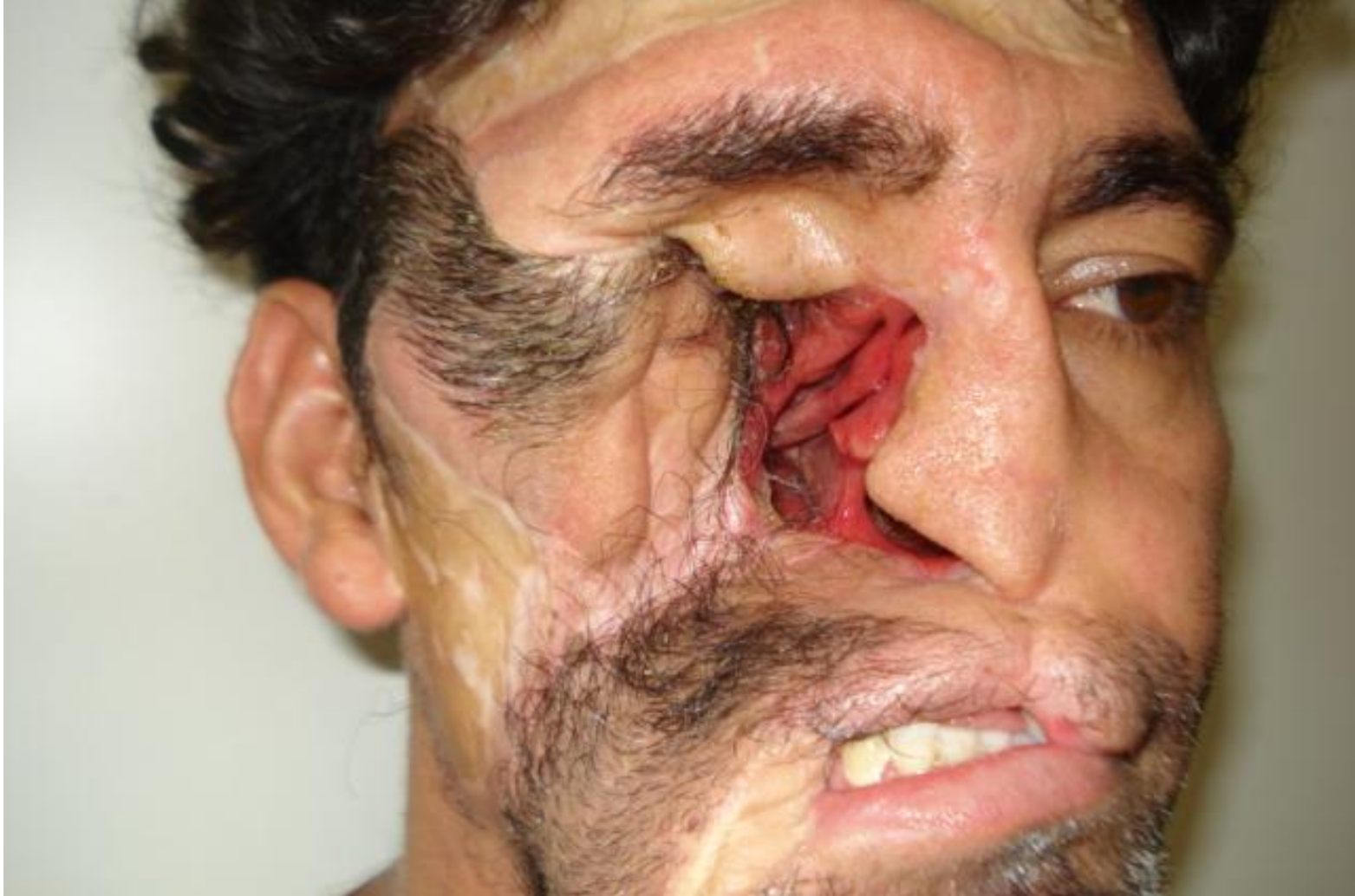FIBROSARCOMA DE ANTRO MAXILAR DERECHO

Se colocó un injerto libre de piel en la frente y sonda nasogástrica para alimentación. Observe la prótesis dental, la traqueostomía y la lividez del colgajo rotado desde la frente, el cual, después de una semana se perdió.



FIBROSARCOMA DE ANTRO MAXILAR DERECHO

Después de 2 años 8 meses no existe evidencia clínica ni radiológica de actividad tumoral. Los Cirujanos Reconstructivos continúan remodelando poco a poco el aspecto y función de la hemicara derecha. Se alimenta con dieta licuada y blanda.



FIBROSARCOMA DE ANTRO MAXILAR DERECHO

En el próximo paso reconstructivo, los Cirujanos Plásticos intentarán mejorar el contorno nasal y el cierre de la región nasogeniana.

FIBROSARCOMA DE ANTRO MAXILAR

Dr. Rodman López Arias

Cirugía y Quimioterapia del Cáncer

Tels. (503) 7140-4427 y (503) 2226-2427

www.centrodeltcancer.com

Mayo de 2014