

## L'ORTHODONTIE PRÉPROTHÉTIQUE FACE À LA MALOCCCLUSION CLASSE II, DIVISION 2 : À PROPOS DE DEUX CAS CLINIQUES

Ben Aissa Hamza<sup>1</sup>, Ben Rejeb Saloua<sup>3</sup>, Dellel Ines<sup>3</sup>, Ben Abdallah Sofiène<sup>2</sup>, Tobji Samir<sup>4</sup>, Ben Amor Adel<sup>4</sup>, Ben amor Faten<sup>5</sup>

1. Résident\_ Service d'orthopédie dento-faciale\_ Faculté de médecine dentaire\_ Laboratoire de recherche en santé orale et réhabilitation oro-faciale LR12ES11, Université de Monastir.

2. Assistant hospitalo-universitaire\_ Service de parodontologie\_ Faculté de médecine dentaire Monastir, Tunisie.

3. Professeur Agrégé\_ Service d'orthopédie dento-faciale\_ Faculté de médecine dentaire Monastir, Tunisie.

4. Professeur Hospitalo-universitaire\_ Service d'orthopédie dento-faciale\_ Faculté de médecine dentaire Monastir, Tunisie.

5. Professeur Hospitalo-universitaire\_ Service de consultation externe\_ Faculté de médecine dentaire Monastir, Tunisie.

### ABSTRACT:

The aim of this article is to describe the importance of pre-prosthetic orthodontic treatment in the multidisciplinary management of class II division 2, with missing teeth.

The first case is a deep inclusion of the right maxillary central incisor in horizontal position, orthodontically judged non-tractable, which has been extracted.

The second case is about an agenesis of six teeth, the maxillary lateral incisor and the four second premolars, whose the prosthetic rehabilitation is limited to the lateral ones.

Pre-prosthetic orthodontic treatment, in Roth technique .022x.028, has been planned, for both clinical cases, to establish stable and functional occlusion and to provide adequate space for implant-supported rehabilitation.

**Key Words:** orthodontics pre-prosthetic, implant, class II division 2.

### RÉSUMÉ:

Le but de cet article est de décrire, à travers deux cas cliniques, l'importance de l'orthodontie préprothétique dans la gestion pluridisciplinaire des classes II division 2 associées à des problèmes d'éruption (inclusion, agénésie). Deux cas viendront illustrer nos propos :

-Le premier est un cas d'inclusion profonde de l'incisive centrale maxillaire droite, en position horizontale jugée orthodontiquement non tractable, qui a été extraite.

-Le deuxième cas présente des agénésies multiples (les incisives latérales maxillaires et les quatre deuxième prémolaires) dont la réhabilitation prothétique s'est limitée aux incisives latérales.

Un traitement orthodontique préprothétique, en technique de Roth .022x.028, a été envisagé, pour les deux cas cliniques, afin d'établir une occlusion stable et fonctionnelle et aménager un espace adéquat pour une réhabilitation implanto-portée.

**Mots Clés:** orthodontie préprothétique, implant, classe II division 2.



### INTRODUCTION:

La classe II division 2, est un syndrome <sup>[4]</sup> caractérisé :

- sur le plan squelettique, par une hypodivergence faciale.

-sur le plan musculaire, par une hyperactivité des muscles masticateurs élévateurs ainsi qu'une prédominance des muscles cutanés orbiculaires dans l'équilibre labio-lingual.

-sur le plan alvéolo-dentaire, par une position distale de l'arcade mandibulaire, une palato-version des incisives maxillaires, une supraclusion incisive et une courbe de Spee accentuée. Le recouvrement incisif excessif peut entraîner des troubles de l'articulation temporo-mandibulaire en positionnant le condyle mandibulaire en haut et en avant dans la fosse mandibulaire au niveau de l'os temporal [2].

Face à ce type de malocclusion, l'orthodontie pré-prothétique a pour objectif de garantir la longévité de la future prothèse grâce à l'établissement :

- en intra-arcade :
  - d'une harmonie dento-maxillaire.: fermeture des diastèmes, nivellement.
  - d'un espace adéquat pour une réhabilitation implanto-portée.
  - d'un redressement des racines des dents adjacentes à la future fixture implantaire.
  - d'une direction appropriée des forces occlusales.
- en inter-arcades :
  - d'un guide antérieur fonctionnel : la correction des axes incisifs autorise un déplacement de la mandibule vers l'avant en relation centrée.

- d'une normocclusion de classe I d'Angle canine et molaire droite et gauche
- d'une protection canine pure en latéralité.
- d'une hauteur occlusale prophétiquement utilisable (HOPU) suffisante : normaliser le recouvrement et le surplomb incisif.

Les patients doivent être informés dès le début du projet, que le traitement orthodontique n'est que la première phase de soins, suivie d'une séquence parodontale, puis implantaire et enfin prothétique.

## Observation clinique

### Premier cas clinique

Il s'agit d'une patiente I.R âgée de 18 ans, qui consulte, le service d'ODF de la clinique de médecine dentaire de Monastir (Tunisie), pour un retard d'éruption de la 11.

L'examen exo-buccal (fig. 1, a-c) montre de face, un visage carré avec une distance bigoniale importante, des lèvres intimement jointes et aucune exposition gingivale lors du sourire et de profil, un angle goniale fermé et saillant. L'examen endo-buccal (fig. 1, d-h) montre une arcade maxillaire de forme carrée, une voûte palatine profonde avec des procès alvéolaires presque verticaux, une absence clinique de la 11 avec un espace réduit entre la 21 et la 12, une linguo-version du groupe incisivo-canin et une courbe de compensation antéropostérieure

maxillaire inversée, une arcade mandibulaire de forme triangulaire et une courbe de Spee subnormale. L'examen de l'occlusion révèle des rapports de classe II molaire et canine droit et gauche, une supraclusion incisive, une exo-alvéolie de la 24, et un guide antérieur très perturbé. L'examen radiologique (fig. 2) révèle l'inclusion haute et horizontale de la 11 et la présence d'un odontome composé sur son trajet d'éruption.

Au vu de toutes ces informations cliniques et radiologiques de la patiente, le diagnostic de classe II division 2, est retenu, la centrale incluse est jugée orthodontiquement non tractable, dont l'extraction a été envisagée au même temps chirurgical que l'exérèse de l'odontome. Une préparation orthodontique semble nécessaire pour une réhabilitation implanto-portée de la 11.

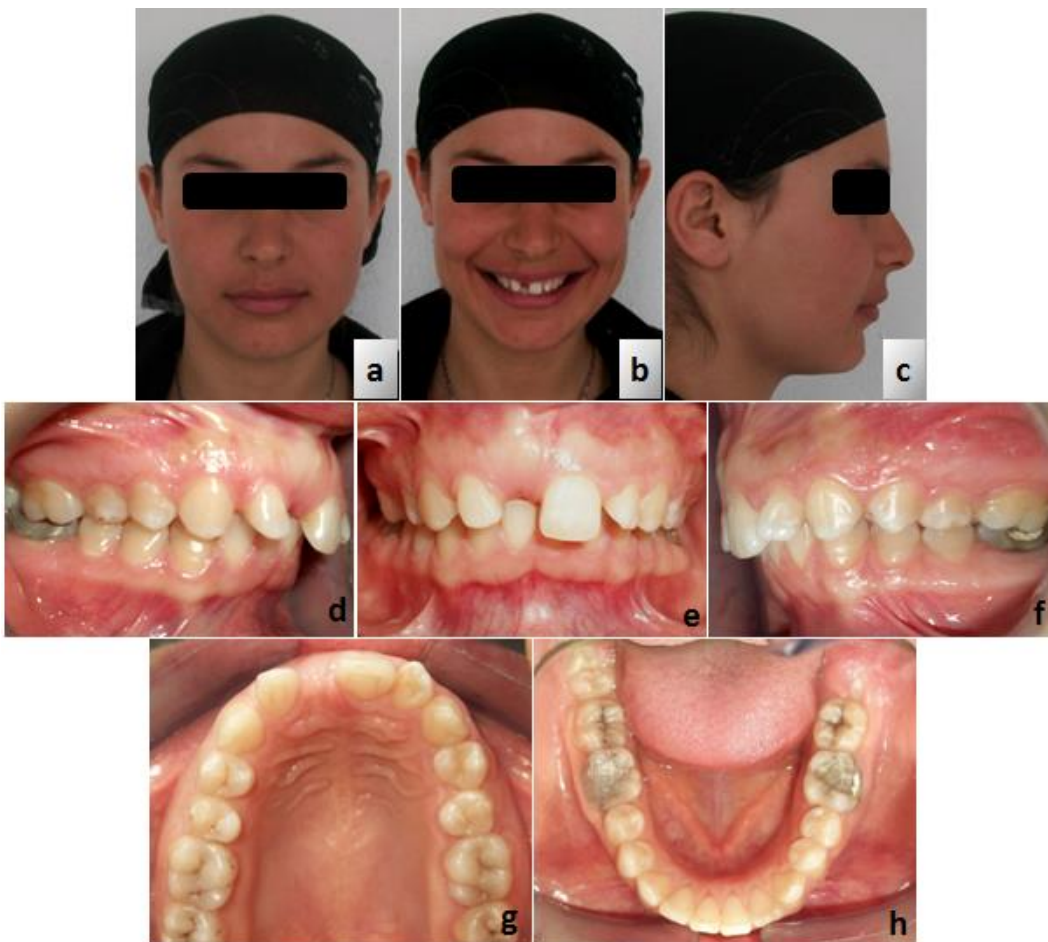

Figure 1 : Bilan de début de traitement: (a) Photo de face, (b) sourire de face, (c) Photo de profil, (d) occlusion latérale droite, (e) occlusion antérieure, (f) occlusion latérale gauche, (g) arcade maxillaire, (h) arcade mandibulaire.

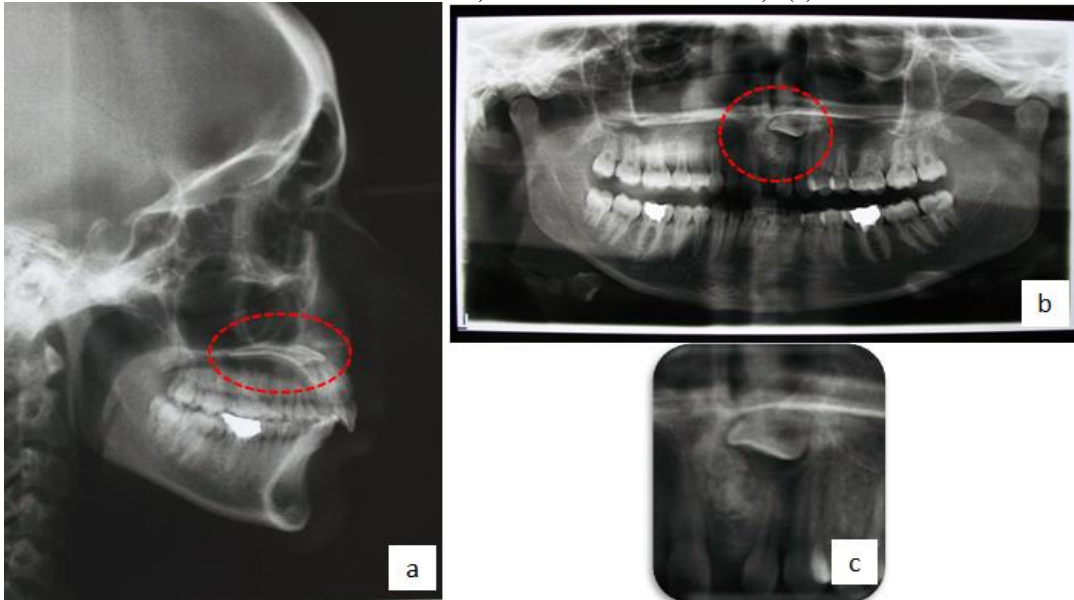


Figure 2 : (a) téléradio de profil, (b) Orthopantomogramme, (c) rétro-alvéolaire sur la 11.

### Phase orthodontique pré-implantaires.

#### a) Préparation de la denture

Cette phase a pour but de décompenser la malocclusion et de supprimer les verrous occlusaux. Elle débute par la pose des attaches préformés type Roth de dimension .022x.028, suivie par le nivellement des arcades, la vestibulo-version des incisives maxillaires et la linguo-version des incisives mandibulaires.

L'utilisation des arcs rectangulaires, pour niveller la courbe de Spee mandibulaire, permet de limiter les versions coronovestibulaires des incisives mandibulaires. Face à ces incisives maxillaires assez bien placées par rapport aux lèvres, le nivellement de la courbe de compensation antéropostérieure maxillaire se fait par égression des dents postérieures.

#### b) Correction de la denture

L'arcade maxillaire est préparée pour accueillir confortablement l'arcade

mandibulaire, qui elle même est préparée pour recevoir la mécanique de classe II. La correction de la classe II est obtenue par le port des élastiques intermaxillaires de classe II (fig. 3), sur deux arcs en acier .018x.025, qui produiront un recul « en masse ». Le contrôle des axes incisifs maxillaires au moyens d'un torque coronovestibulaire est primordial afin de préserver leur inclinaison radiculo-palatine, qui tend à se verticaliser sous l'effet des élastiques de classe II.

#### c) Aménagement du site implantaire

L'espace nécessaire pour la réhabilitation de la 11 est égale au diamètre mésio-distal de la 21, qui est de 9mm. L'espace initialement présent est de 4 mm. Un ressort acier actif est incorporé sur l'arc, entre la 21 et la 12, permettant l'ouverture de 5mm, parallèlement au recentrage de milieu inter-incisif (fig. 3).

Le redressement radiculaire est obtenu grâce à deux tip-forwards incorporés à l'arc en regard de la 12 et la 21. Le ressort est

maintenu en place pour éviter toute récurrence de l'espacement coronaire.

#### d) Phase de finition de la denture.

Au cours de cette phase, il faut réaliser un ajustement occlusal aussi précis que possible, assurer le parallélisme radicaire et parfaire l'engrainement dentaire grâce au port des élastiques d'intercuspidation. De plus, un contrôle de l'occlusion dynamique, avant et après débagueage, est indispensable pour garantir la pérennité du résultat.

#### e) Phase de contention

La dépose de l'appareil est suivie par l'établissement de l'occlusion physiologique, où les dents sont libérées des contraintes précédemment imposées.

Une contention collée mandibulaire ainsi que des butées rétro-incisives maxillaires sont indispensables pour maintenir la préparation orthodontique du site implantaire et pour prévenir la récurrence la supraclusion incisive.

Une plaque de Hawley maxillaire, munie d'une dent prothétique, est recommandée pour satisfaire le souci esthétique et pour améliorer l'architecture gingivale grâce à la création d'une concavité en regard de la face gingivale de la dent prothétique (fig. 3).

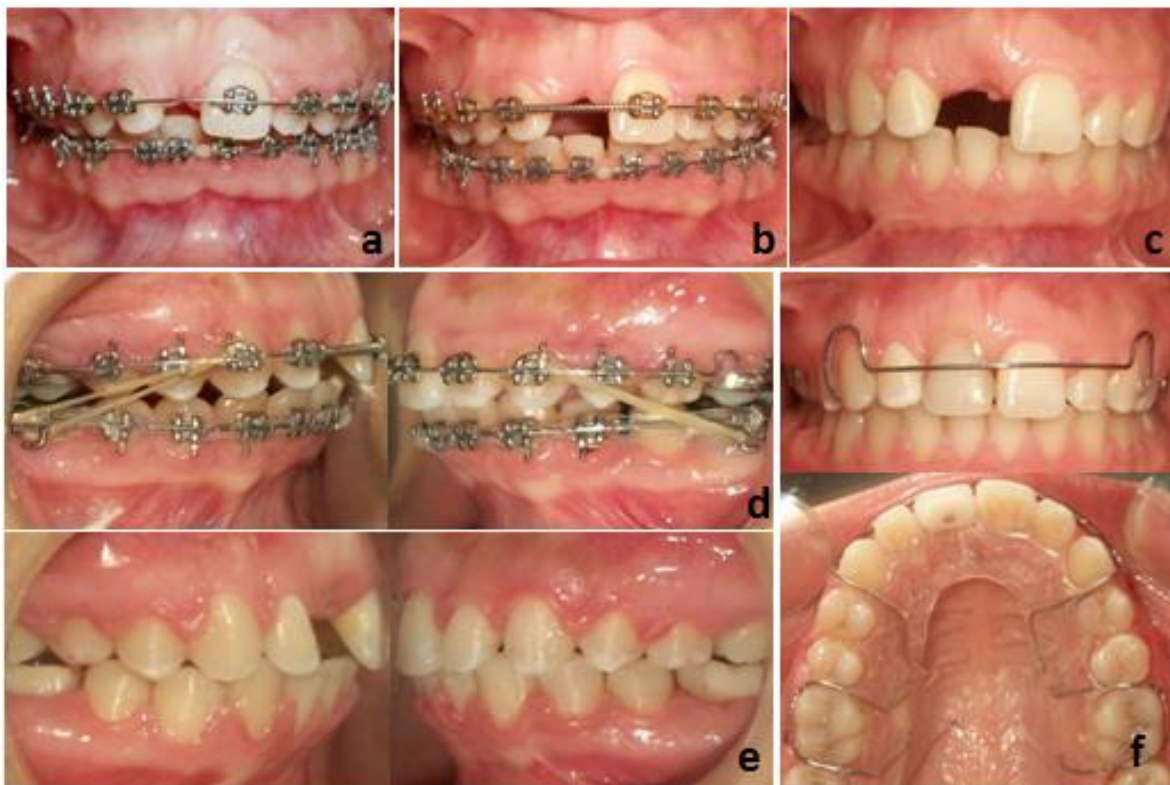


Figure 3 : (a) nivellement des arcades, (b) correction de la supraclusion incisive, (c) fin de la préparation orthodontique, (d) mécanique de classe II, (e) correction de la classe d'Angle, (f) contention.

### Phase chirurgicale

L'examen clinique du site implantaire a montré la présence d'une dépression vestibulaire, l'examen CBCT révèle un manque d'épaisseur osseux vestibulo-lingual. Une greffe osseuse autogène d'apposition en onlay est programmée. Les deux actes chirurgicaux, à savoir le prélèvement d'os symphysaire et la pose du greffon, ont été réalisés en un seul temps chirurgical (Fig. 4).

Six mois plus tard la patiente a été convoquée. Après l'anesthésie et l'incision supra crestale complétée par deux incisions

de décharge, un décollement d'un lambeau muco-périosté a été fait, on a observé l'absence d'une éventuelle limite entre le greffon et le lit receveur témoignant donc d'une parfaite cicatrise osseuse. La vis d'ostéosynthèse a été dévissée, et un implant standard enfoui a été posé aisément au niveau du site de la 11. Par la suite des sutures hermétiques ont été réalisées sans tension. Une prescription médicamenteuse a été effectuée, comme précédemment.

Après 4 mois, l'implant a été désenfoui et la vis de couverture remplacée par le pilier de cicatrisation.

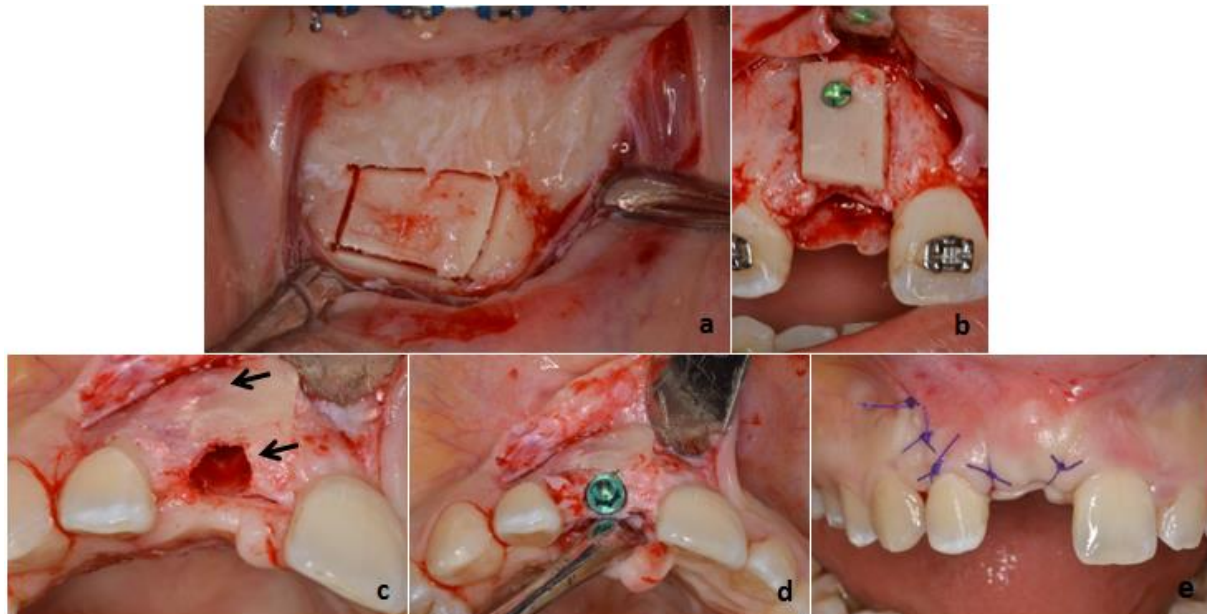


Figure 4 : (a) prélèvement du greffon osseux à partir de la symphyse, (b) Le greffon est maintenu au moyen d'une vis d'ostéosynthèse, (c) dévissage de la vis d'ostéosynthèse et forage du site d'implant, (d) pose d'implant, (e) points de sutures hermétiques.

### Phase prothétique

Après la période d'ostéo-intégration et de cicatrisation des tissus mous autour de l'implant, l'étape prothétique a été entamée par la mise en place du pilier

prothétique, la prise d'empreinte, la réalisation de la prothèse céramo-métallique suivi du scellement (Fig. 6). On termine par un contrôle radiologique de l'herméticité de la jonction pilier-prothèse (Fig. 5).

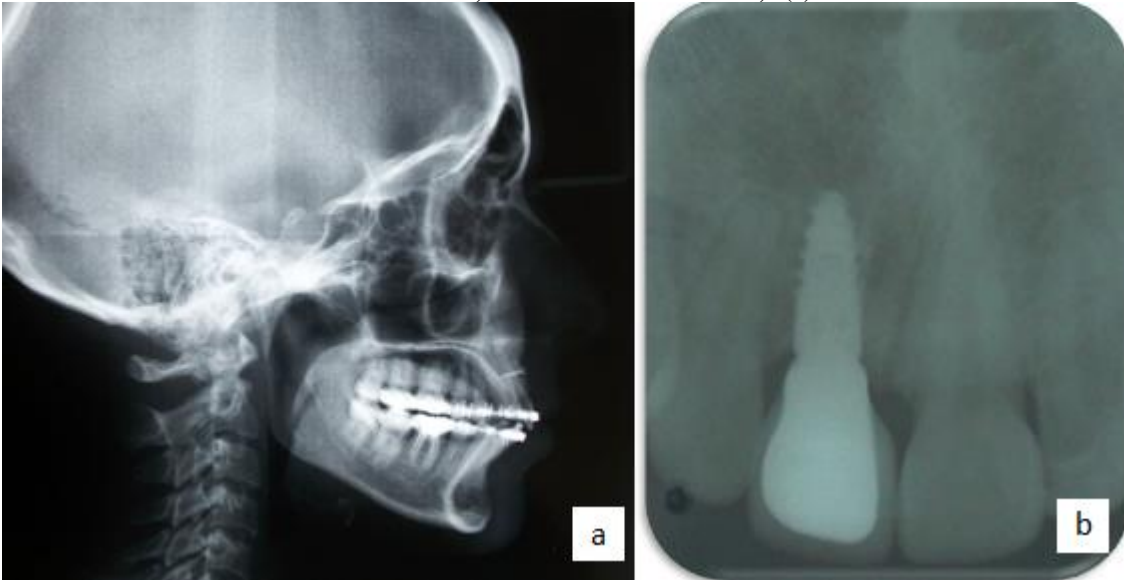


Figure 5 : (a) téléradiographie de profil de fin de la préparation orthodontique, (b) rétro-alvéolaire sur la 11.

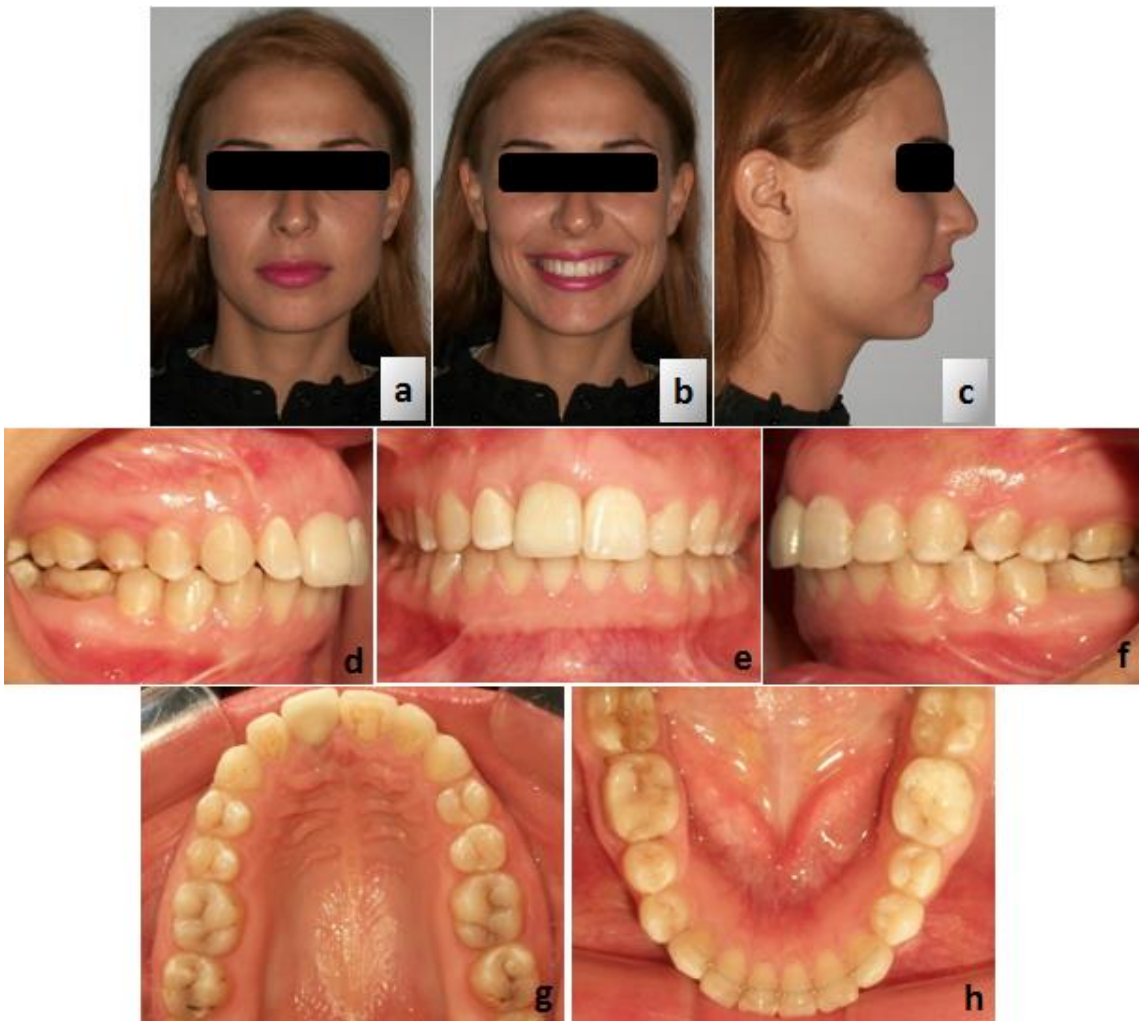


Figure. 6 : Fin de la préparation orthodontique: (a) photo de face, (b) sourire, (c) Profil droit, (d) occlusion latérale droite, (e) occlusion antérieure, (f) occlusion latérale gauche, (g) arcade maxillaire, (h) arcade mandibulaire.

## Deuxième cas clinique

Il s'agit d'une patiente A.E âgée de 22ans, qui consulte, le service d'ODF de la clinique de médecine dentaire de Monastir (Tunisie), pour la persistance sur arcade d'une canine temporaire maxillaire.

L'examen exo-buccal (fig. 7, a-c) montre, de face une lèvre supérieure courte et hypotonique, un philtrum bref et profond et aucune exposition gingivale lors du sourire, avec de profil une éminence mentonnière saillante mais dans une position normale et équilibrée.

L'examen endo-buccal (fig. 7, d-h) révèle, la persistance de la 53, l'absence clinique des latérales maxillaires, de 4 deuxièmes prémolaires et des dents de sagesse, une

supracluse incisive, une courbe de Spee accentuée et des rapports de classe II molaire et canine droit et gauche.

L'examen radiologique (fig. 8) confirme l'agénésie des latérales maxillaires et de 4 deuxièmes prémolaires et révèle la présence de quatre dents de sagesse.

L'analyse des données cliniques, radiologiques et des modèles d'études associés à une discussion claire et objective avec la patiente oriente la décision vers un traitement orthodontique sans extraction avec réhabilitation implanto-portée des latérales maxillaires.

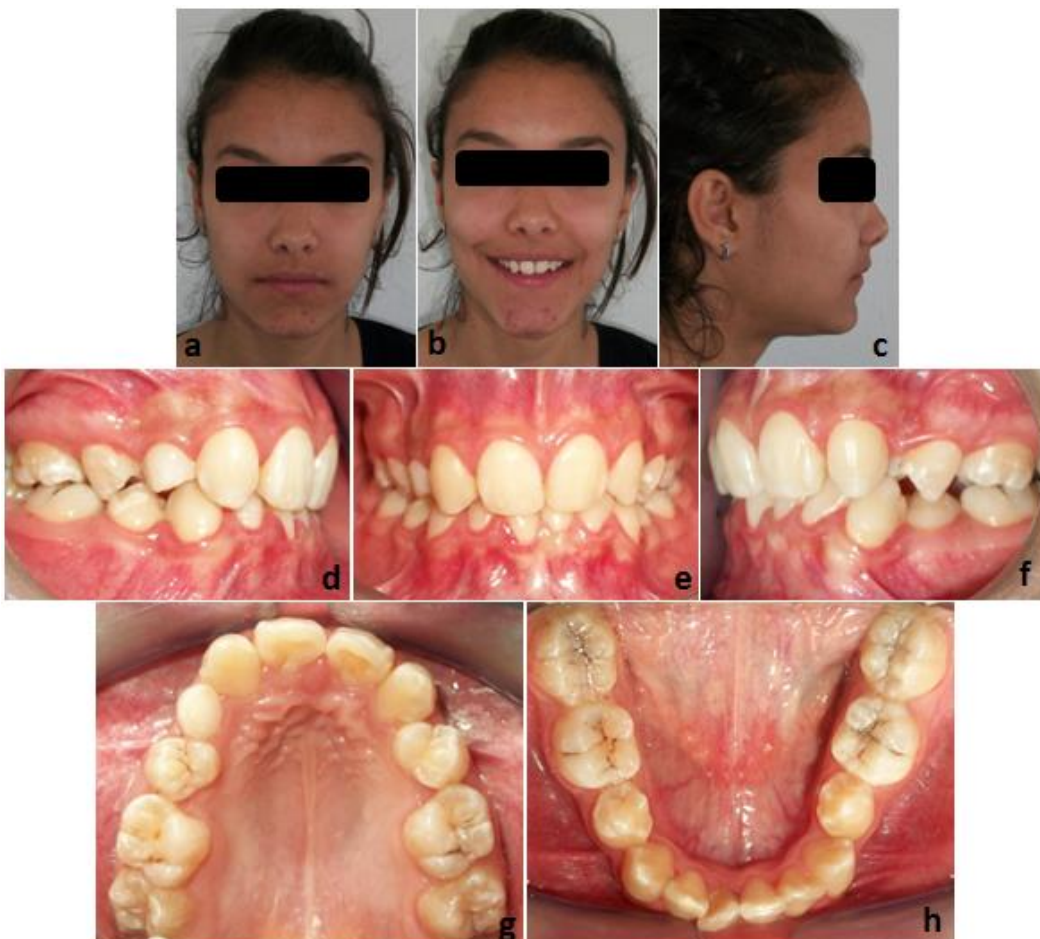

Figure 7 : Bilan de début de traitement : (a) face, (b) sourire, (c) profil, (d) occlusion latérale droite, (e) occlusion antérieure, (f) occlusion latérale gauche, (g) arcade maxillaire, (h) arcade mandibulaire.



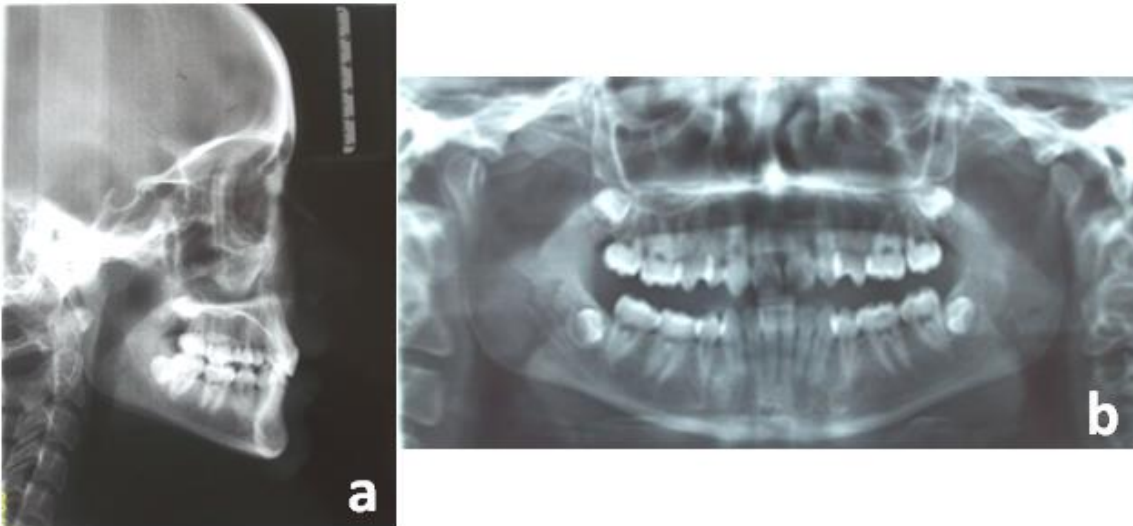


Figure 8 : Bilan radiologique de début de traitement : (a) téléradiographie de profil, (b) Orthopantomogramme.

Phase orthodontique pré-implantaires.

a) Préparation et correction de la denture

Les deux phases de préparation et correction de la denture sont similaires au premier cas. La seule différence se situe dans la correction de la rotation des premières molaires maxillaires, qui est réalisée au moyen d'un arc transpalatin amovible.

Deux cales, en ciment verre ionomère, sont primordiales pour autoriser le collage incisif inférieur et pour permettre le développement vertical des procès alvéolaires mandibulaires postérieurs, ce qui permet un positionnement plus antérieur des condyles dans leurs cavités glénoïdes et par conséquent une correction de la supraclusion incisive (Fig. 9).

b) Aménagement des sites implantaires

Il ne devrait pas se limiter à l'espace coronaire mais doit intéresser les racines afin de créer une harmonie de volume aussi bien au niveau des couronnes cliniques qu'au niveau des tissus de soutien.

- Espacement des couronnes.

La Golden proportion <sup>[3]</sup> est une technique d'esthétique dentaire permettant de calculer la largeur d'une dent dans le plan frontal. Elle est fondée sur le fait qu'à partir de l'incisive centrale maxillaire, chaque dent est 61,8% plus large que la dent immédiatement distale.

Pour ce cas la largeur mésio-distale de l'incisive centrale est de 11 mm, il lui correspond donc une latérale de 6,798 mm. Un espace de 7 mm doit être aménagé pour chaque latérale. L'espace initialement présent est de 0 mm. Celui fourni par l'extraction de la canine temporaire est de 5 mm, ce manque d'espace est retrouvé grâce à la distalisation des dents postérieures par mécanique de classe II. Deux ressorts comprimés sont incorporés à l'arc aux sites respectifs de la 12 et la 22 (Fig. 9).

- Redressement des racines.

Les brackets des canines et des incisives centrales ont été angulés afin d'entraîner une séparation des racines dès le début du traitement orthodontique. L'écartement

des couronnes et maintenu par deux ressorts fermés.

Une radiographie est prise à la fin du traitement orthodontique pour s'assurer qu'on a bel et bien un espace suffisant avant débaguage.

a) Finition et stabilisation de la denture  
Le facteur de stabilité le plus important réside dans l'exactitude des contacts

occlusaux statique et dynamique en association avec l'équilibre musculaire. La musculature verticale participe au maintien des rapports dentaires en classe I, toutefois elle peut avoir tendance à récréer un recouvrement vertical incisif exagéré. Une hypercorrection de la supraclusion et surtout des axes incisif doit prévenir une tendance naturelle à la récidence (Fig. 9).

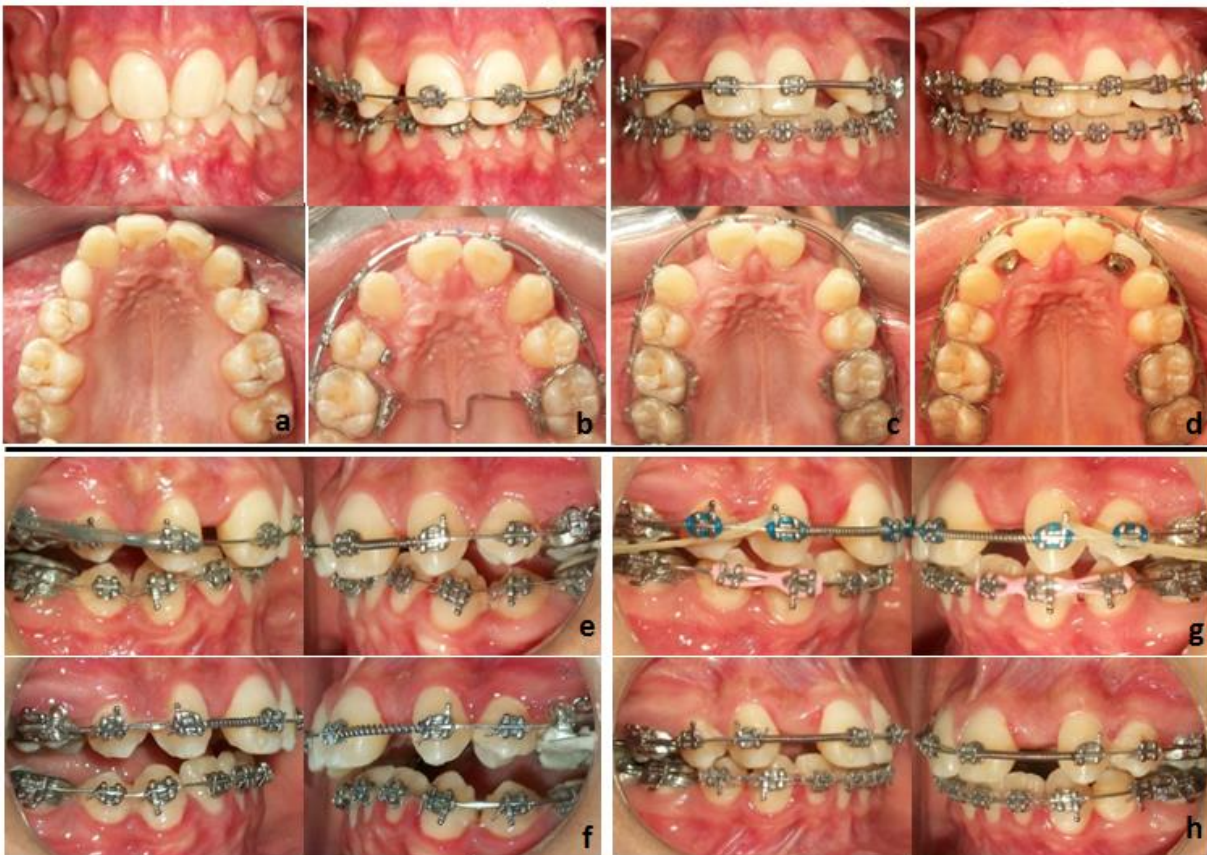

Figure 9 : (a) état initial, (b) correction de la rotation des molaires, (c) ouverture des espaces, (d) contention, (e) collage mandibulaire, (f) nivellement de la courbe de Spee, (g) mécanique de classe II, (h) finition.

**Phase chirurgicale :** Les étapes chirurgicales consistent à une désinfection de la cavité buccale avec une compresse imbibée avec de la Bétadine, une anesthésie péri-apicale avec un complément palatin, décollement d'un lambeau vestibulaire, forage de deux sites receveurs suivi par la pose de deux implants enfouis. En fin des sutures

hermétiques ont été réalisées sans tension, une prescription d'antibiotique, d'analgique et d'un bain de bouche a été effectuée.

Quatre mois après, les implants ont été désenfouis et les vis de couverture remplacées par les piliers de cicatrisation.

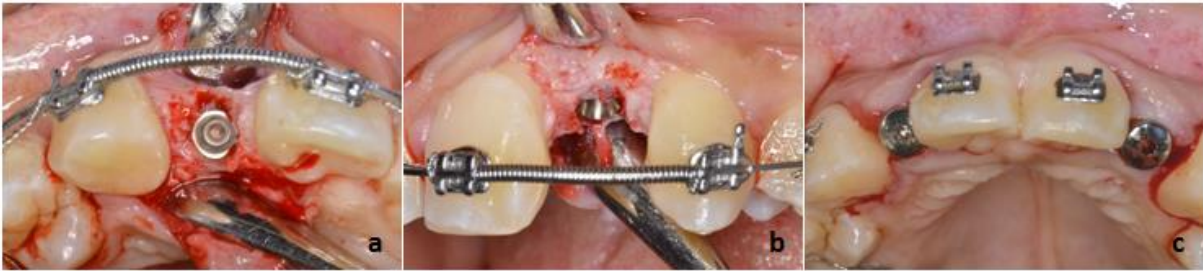

Figure 10 : (a) Pose de l'implant de la 12, (b) Pose de l'implant de la 22, (c) pose des piliers de cicatrisation.

Phase prothétique

Une fois que les tissus mous ont cicatrisé autour des piliers, la patiente a bénéficié de reste de la chaîne des étapes prothétiques,

comme précédemment, jusqu'à le scellement de deux prothèses supra-implantaires (Fig. 11).

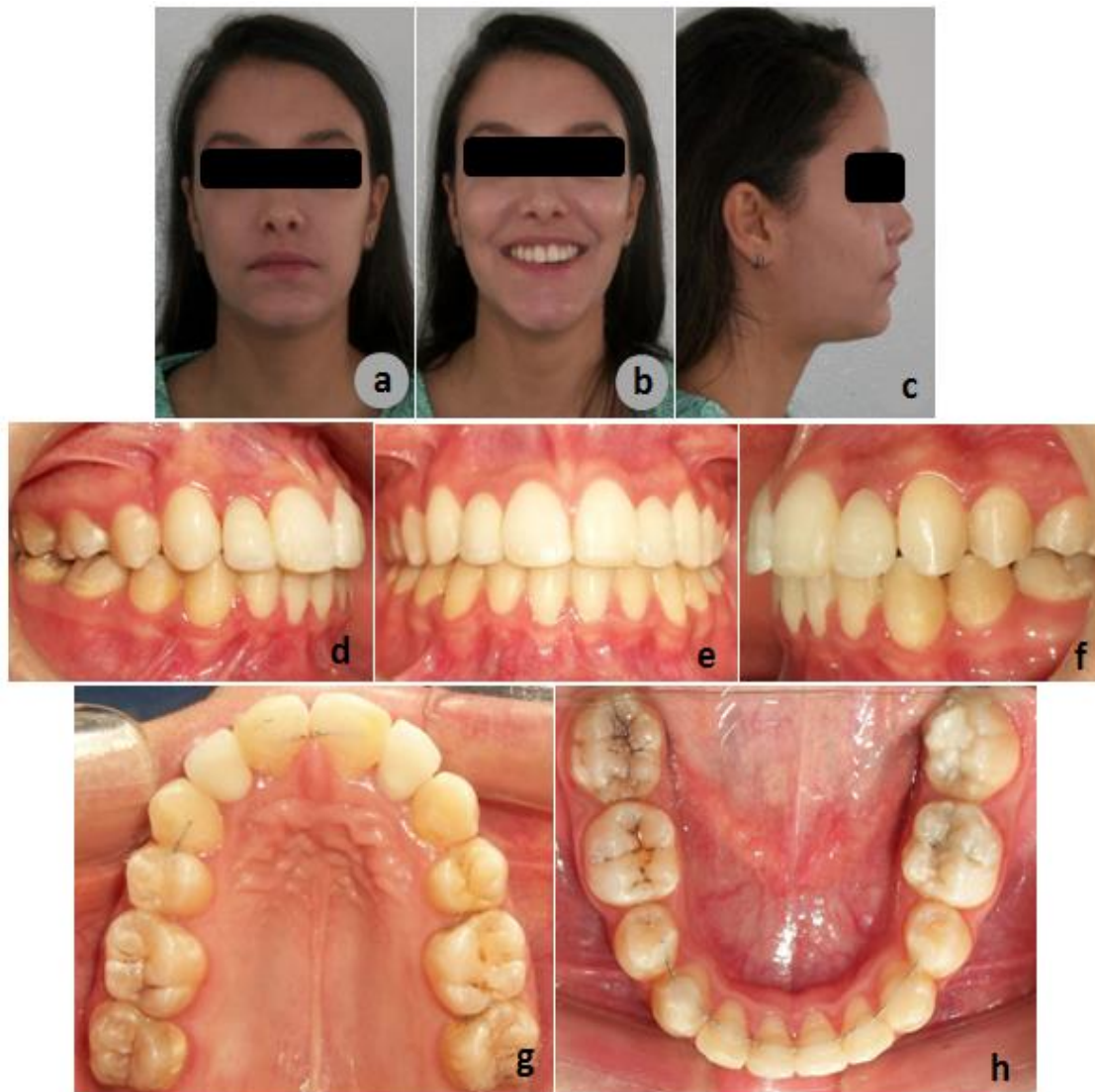

Figure 11 : bilan de fin de traitement : (a) photo de face, (b) sourire, (c) Profil droit,(d) occlusion latérale droite, (e) occlusion antérieure,(f) occlusion latérale gauche,(g) arcade maxillaire, (h) arcade and ibulaire.

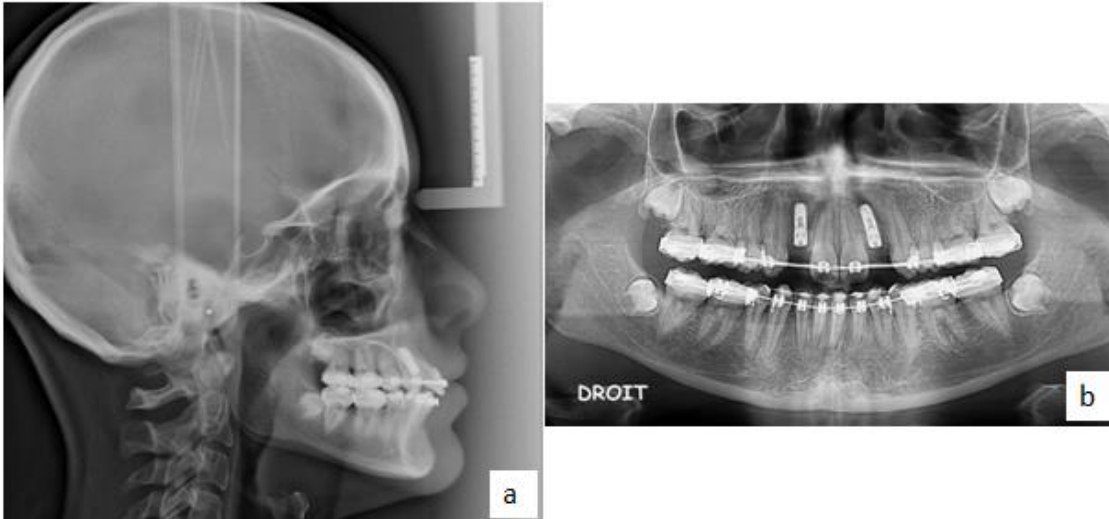


Figure 12: radio de fin de traitement : (a) Téléradiographie de profil, (b) Orthopantomogramme.

### DISCUSSION:

La malocclusion classe II division 2, constitue une véritable entité clinique avec des difficultés thérapeutiques <sup>[1]</sup> qui lui sont propres. Les sujets porteurs de ce type de malocclusion ont une musculature hypertonique, dont la sangle ptérygo-massétérine, puissante et très développée, contre-indique le traitement orthodontique avec extraction à la mandibule. D'autre part, on peut trouver des classes II division 2, associées à une dysmorphie squelettique sagittale, de classe II très marquée, comme le montre le premier cas clinique (ANB= 8°), c'est pareil pour la classe III de Balard comme le montre le deuxième cas clinique (ANB= -1°). Avec le temps, le problème esthétique tend à s'aggraver, des dysfonctionnements de l'ATM peuvent apparaître, de même que des lésions parodontales au niveau des incisives, réservant le pronostic de leur conservation. De ce fait, il est difficile, voire impossible, d'envisager des réhabilitations prothétiques d'emblée fiables, dans ce type de schéma dentaire et squelettique.

L'orthodontie préprothétique trouve largement son indication face aux malocclusions classe II division 2, où elle devrait rétablir un guide antérieur fonctionnel, des courbes occlusales fonctionnelles, des rapports sagittaux de classe I d'Angle molaire et canine droite et gauche, une HOPU ainsi qu'un espace prothétique suffisants. En revanche, la durée de traitement, entre la première consultation et la pose de la prothèse, ainsi que le coût financier sont évidemment augmentés. De plus, l'adulte, de par ses contacts professionnels ou sociaux, admet parfois difficilement l'idée de porter un appareil orthodontique, sauf qu'on peut surmonter ce souci esthétique grâce à l'innovation des aligneurs.

Dans le cadre d'agénésie des latérales maxillaires, Robertson a constaté que 93% des parents sont satisfaits de la fermeture alors que seuls 65% sont satisfaits de l'ouverture <sup>[7]</sup>. Toutefois cette étude est pour la plupart relativement ancienne et ne

tient pas compte du développement de l'implantologie. Considérant cela, il est important de toujours envisager l'éventualité de restauration prothétique implanto-portée. L'avantage majeur de la réouverture par rapport à la fermeture est d'ordre occlusal. La fermeture d'espace entraîne une perte de la protection canine avec des mouvements de latéralité au niveau des premières prémolaires qui ont des racines plus petites et plus effilées que celle des canines. En plus, la position de la canine permet le respect de la bosse canine dans sa fonction esthétique de soutien de la lèvre. Quoi qu'il en soit, la canine ne peut jamais jouer le rôle de la latérale. Le diamètre implantaire mésio-distal cervical recommandé pour les latérales maxillaires, d'après Martinezson<sup>5</sup>, est de 5 mm. L'espace nécessaire pour la mise en place de cet implant est de 8 mm. Tarnow et al<sup>8</sup> ont montré qu'en deçà d'une distance de 1,5mm, entre le col implantaire et la dent adjacente, il peut y avoir une perte d'attaches de la dent adjacente suivie d'une migration apicale de la papille.

Reitan <sup>[6]</sup> a montré que le mouvement de récurrence commençait dès la dépose de l'appareil actif et restait maximal durant les 5 heures suivantes. Il convient donc d'empêcher la récurrence, plus particulièrement celle du site de la future prothèse, de se produire.

-Pour le premier cas, une contention collée avec des butées retro-incisives est recommandée pour empêcher la récurrence. Etant donné que la pose de l'implant a été

différée vers l'âge de 20 ans, une plaque de Hawley maxillaire munie d'une dent prothétique est envisagée.

-Pour le deuxième cas clinique, malgré que le risque de récurrence est moins important, puisque la pose des deux implants a eu lieu avant la dépose de l'appareil orthodontique, une contention collée de prémolaire à prémolaire mandibulaire s'avère nécessaire, de plus on a gardé un appareillage sectoriel de canine à canine maxillaire jusqu'au moment de scellement des prothèses.

L'orthodontie pré-prothétique se limite à la préparation mésio-distale du site, d'où l'intérêt de la chirurgie pré-implantaire, dans l'épaississement de la crête dans le sens vestibulo-palatin. Ainsi qu'à l'implantologie, dans la réhabilitation prothétique des dents manquantes.

## CONCLUSION:

Face aux malocclusions classe II division 2, le partenariat entre l'orthodontiste et le prosthodontiste est indispensable. L'établissement d'une occlusion fonctionnelle, avant toute réhabilitation prothétique, est la clé de la réussite du projet thérapeutique.

L'arsenal thérapeutique envisagé dans ce type de malocclusion, doit être considéré en fonction des particularités cliniques et esthétiques de chaque cas.

## REFERENCES:

1. Béatrice PARIELLE. Sémiologie des classes II, division 2. Rev Orthop Dento Faciale 33 : 517-532, 1999.
2. Jean-Pierre ORTIAL. Les traitements de la classe II, division 2, de l'adolescent, avec ou sans extractions de prémolaires. Rev Orthop Dento Faciale 33 : 557-579, 1999.
3. Kinzer GA, Kokich VO Jr. Managing congenitally missing lateral incisors. Part III- Single tooth implants. J Esthet Restor Dent 2005; 17:202-210.
4. Marie-José Boileau, Etienne Bardinnet, Danielle Dorignac. La musculature des classes II, division 2. Rev Orthop Dento Faciale 33 : 497-513, 1999.
5. Martinez H, Davarpanah M, Lazzara R, Beaty K, Etienne D. Nouveaux diamètres implantaires. In: Davarpanah M, Martinez H, Kebir M, Tecucianu JF, eds. Manuel d'implantologie clinique (1ère édition). Paris: CdP, 2000:73-101.
6. Reitan K. Tissue rearrangement during retention of orthodontically rotated teeth. Angle orthod 1959; 29: 105-113.
7. Sabri R, Aboujaoude N. Agénésie des incisives maxillaires: approche orthodontique et implantaire. Orthod Fr 2008;79:283-93.
8. Tarnow DP, Cho SC, Wallace SS. The effect of inter-implant distance on the height of inter-implant bone crest. J Periodontol 2000;71:546-9.