

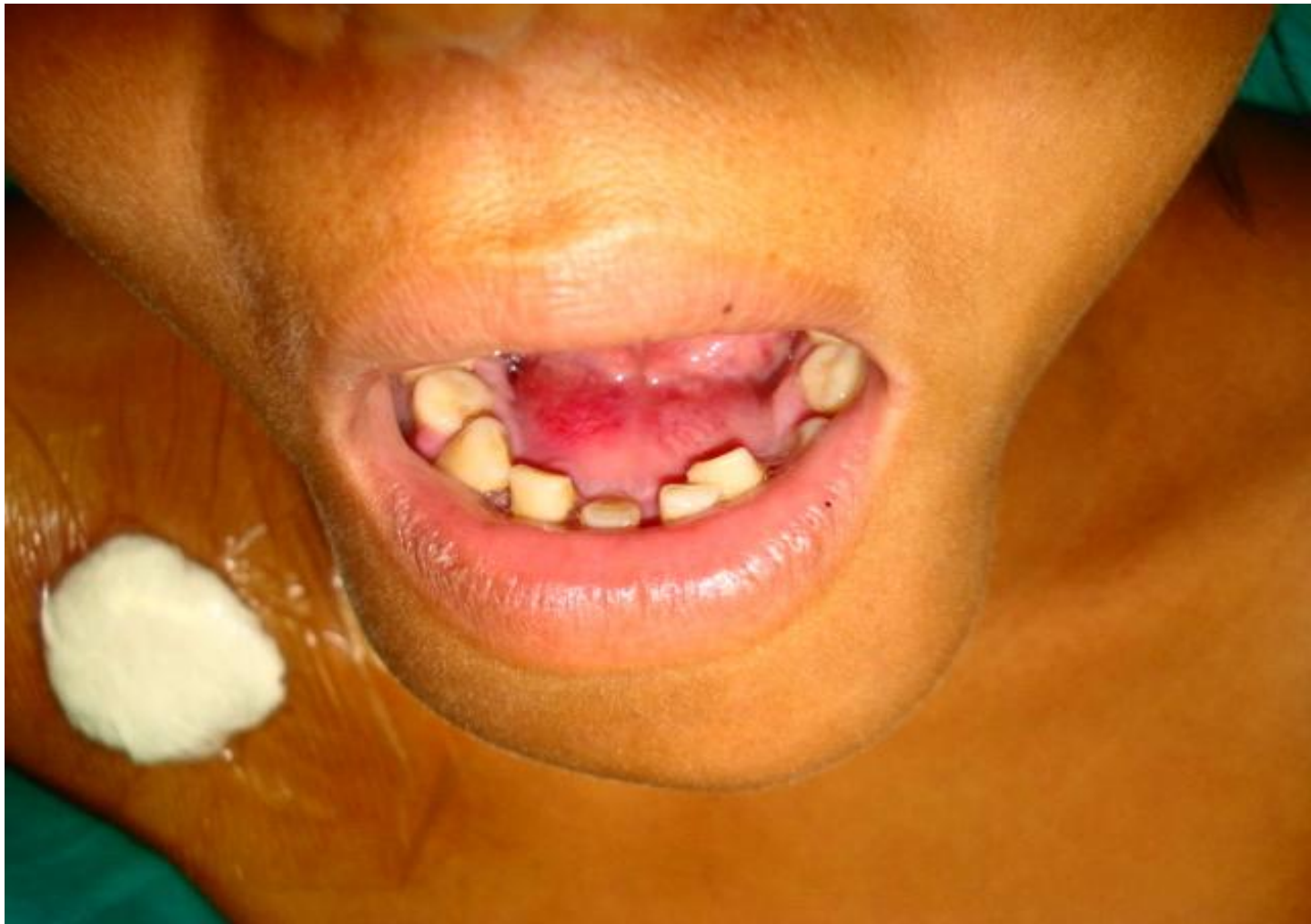Tumor de Células Gigantes del Mentón

Dr. Rodman López

Cirugía y Quimioterapia del Cáncer

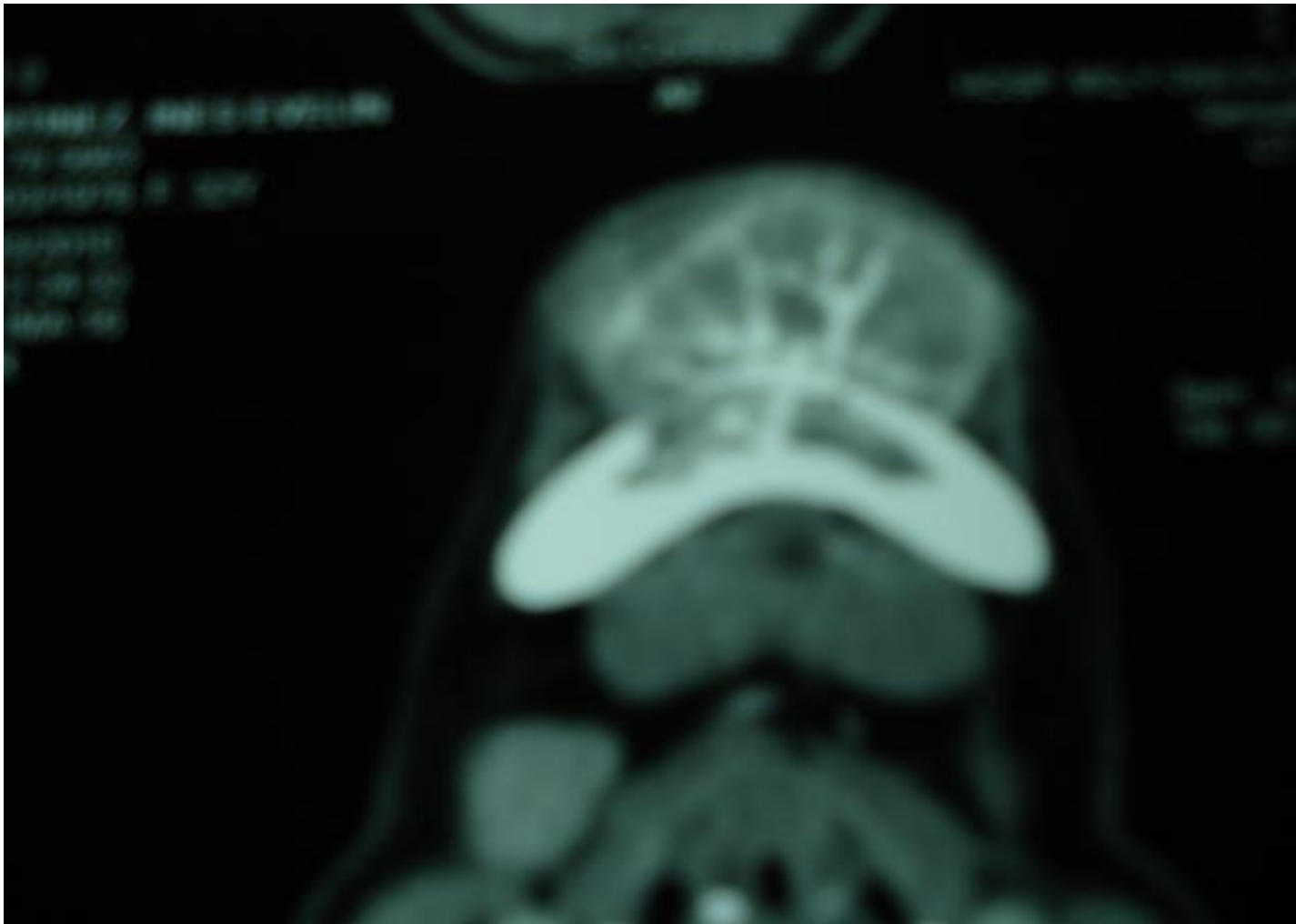
Mayo de 2011

www.centrodeltumor.com



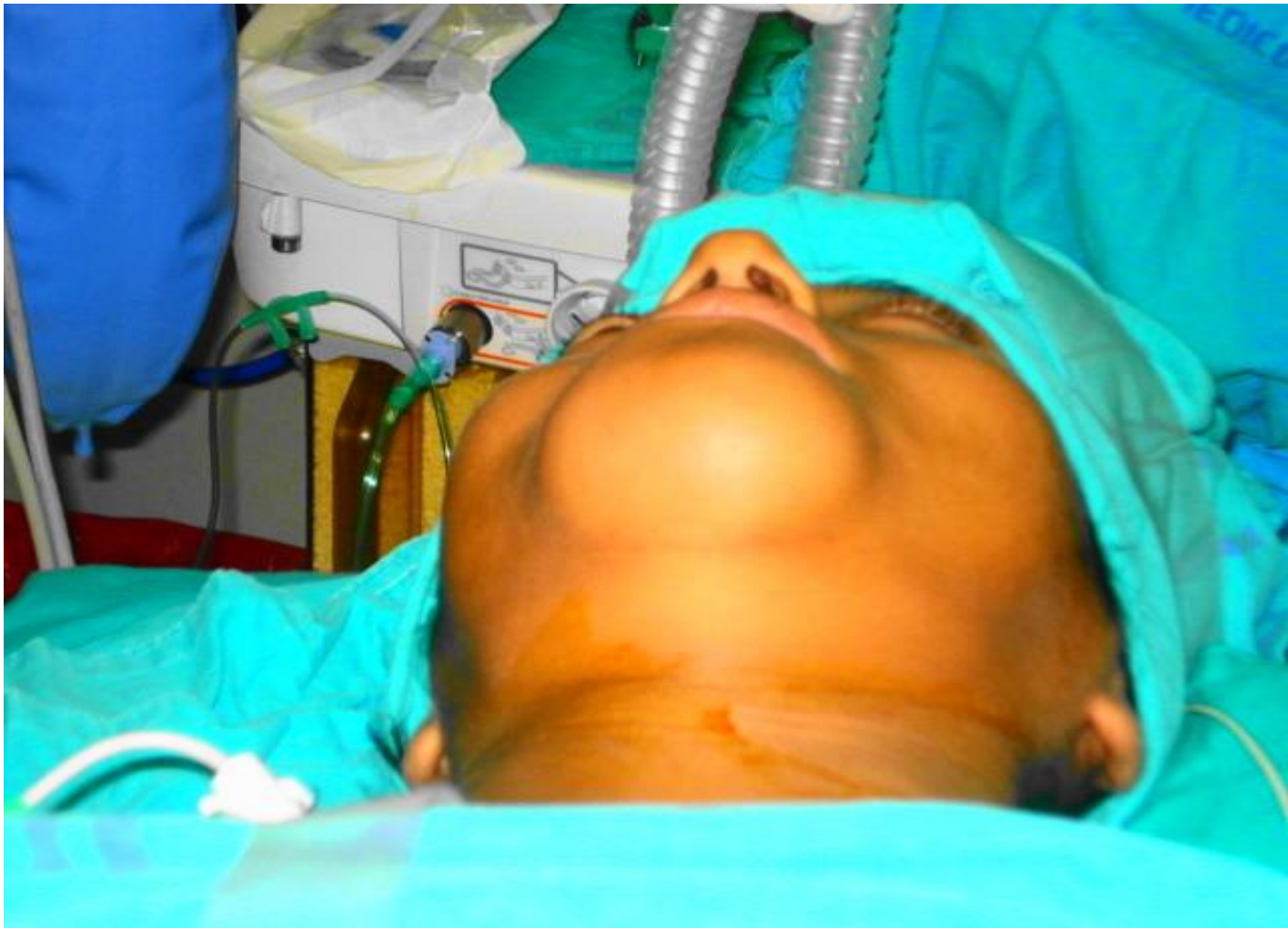Tumor Óseo de Células del Gigantes del Mentón

Paciente de 32 años con tumor que destruye el hueso, infiltra los tejidos blandos del piso de la boca y afloja los dientes.



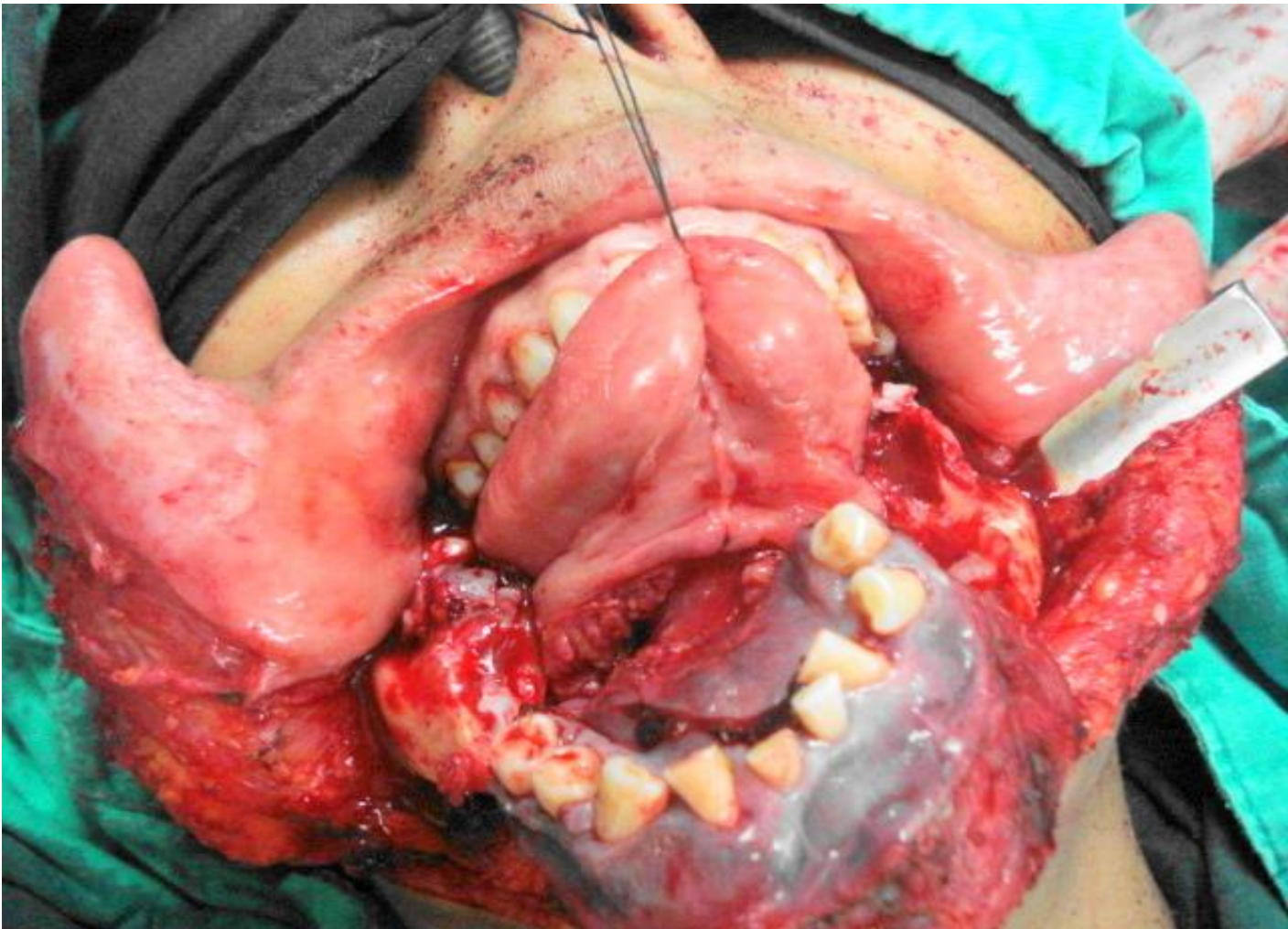Tumor Óseo de Células Gigantes del Mentón

En éste corte tomográfico podemos ver la destrucción ósea y la clásica imagen en pompas de jabón de éste tumor.



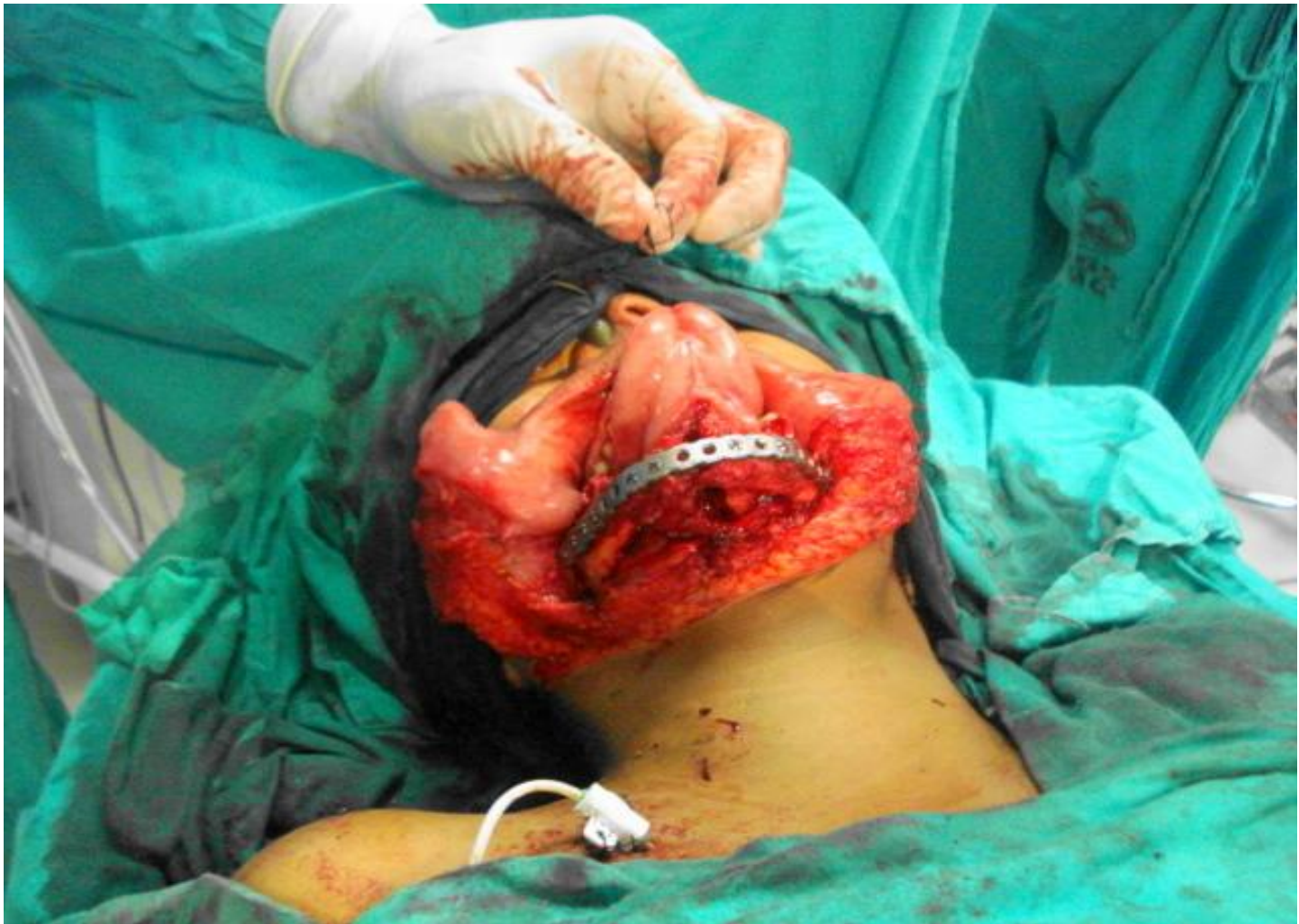Tumor Óseo de Células Gigantes del Mentón

Aquí podemos ver las dimensiones del tumor de aproximadamente 10 cms. de diámetro.



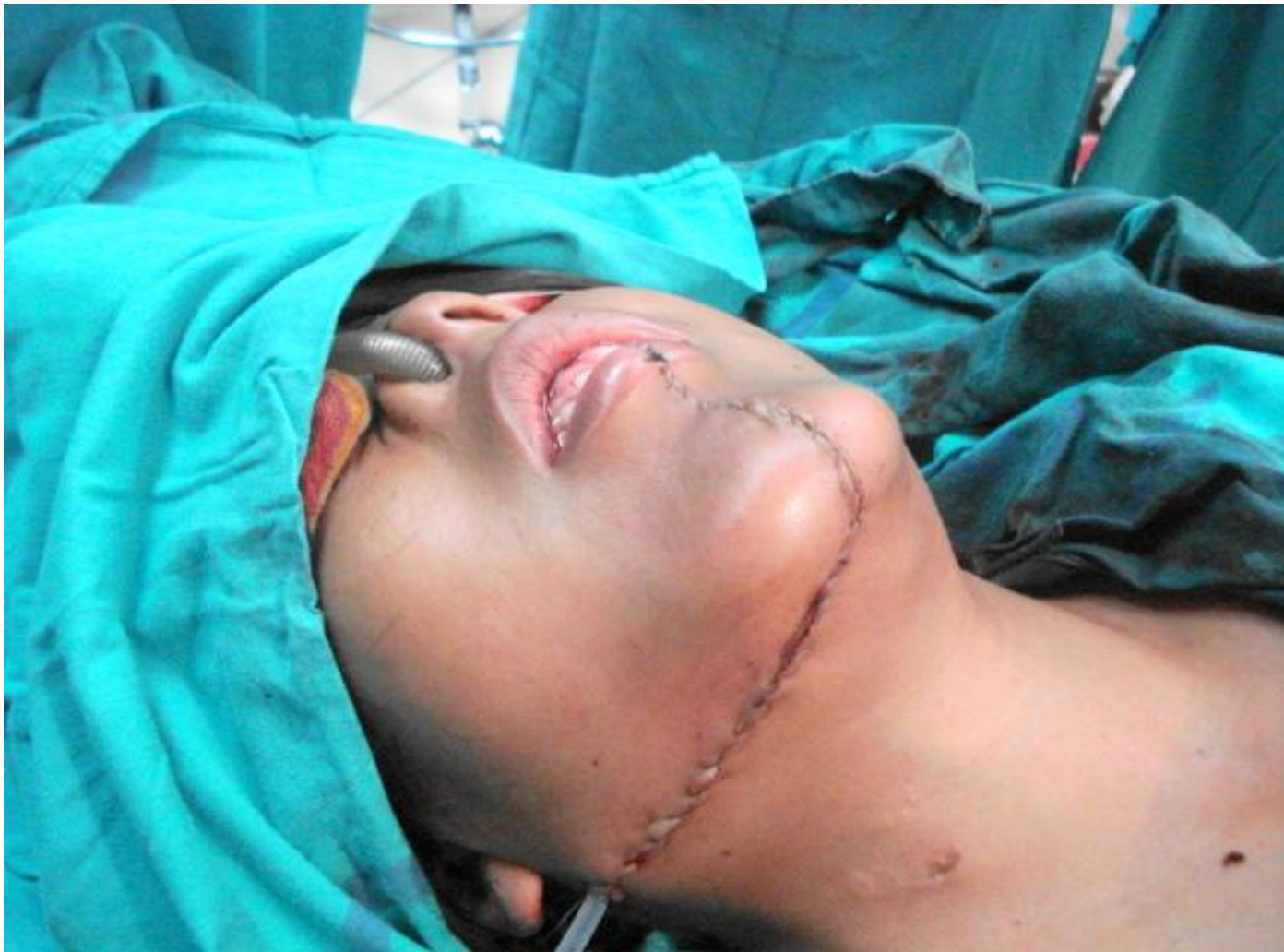Tumor Óseo de Células Gigantes del Mentón

Esta toma ha capturado el momento en que ambas ramas horizontales de la mandíbula han sido seccionadas y el tumor casi ha sido extirpado.



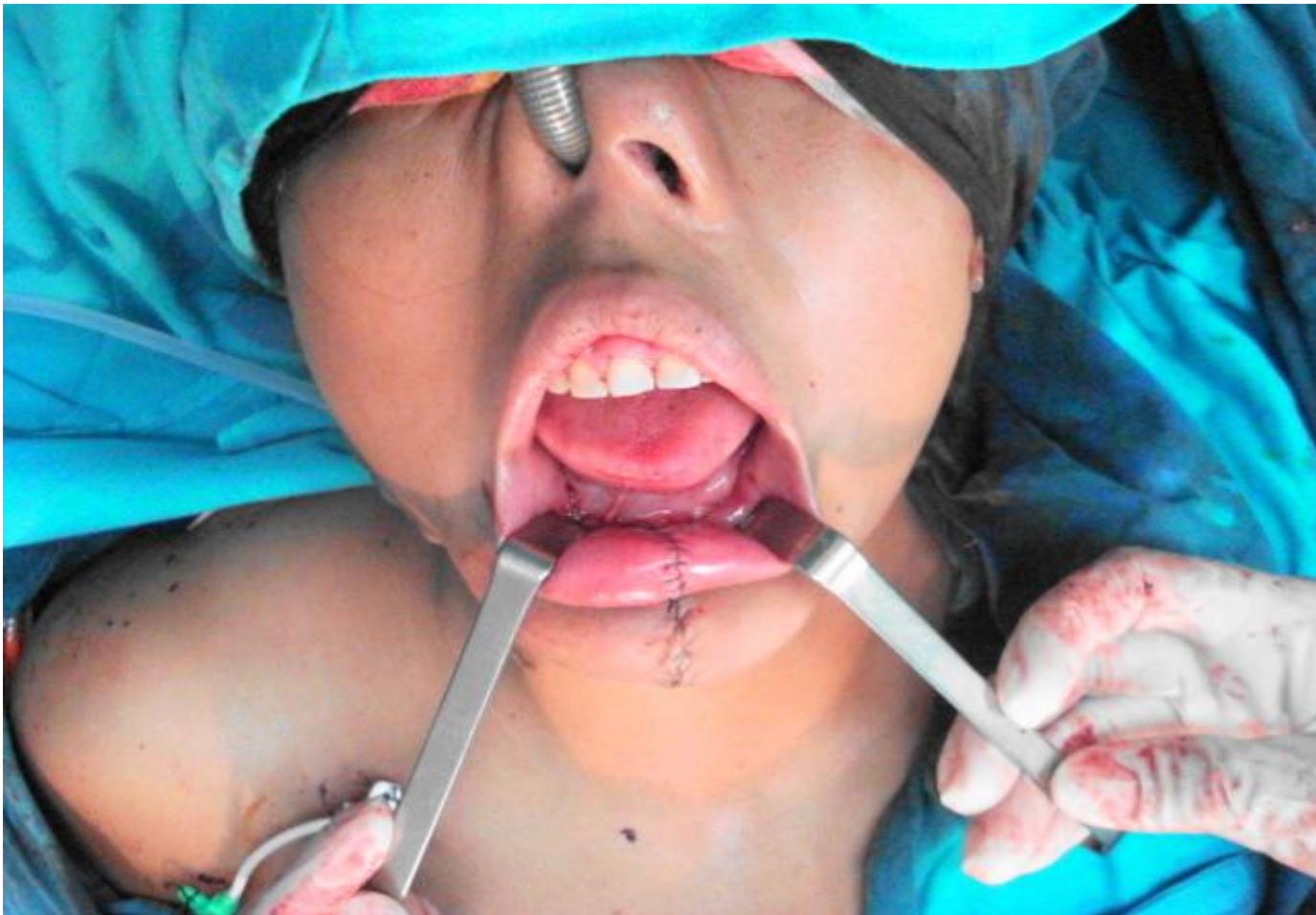Tumor Óseo de Células Gigantes del Mentón

Podemos ver que la prótesis de titanio ya ha sido fijada con tornillos en ambos ángulos mandibulares.



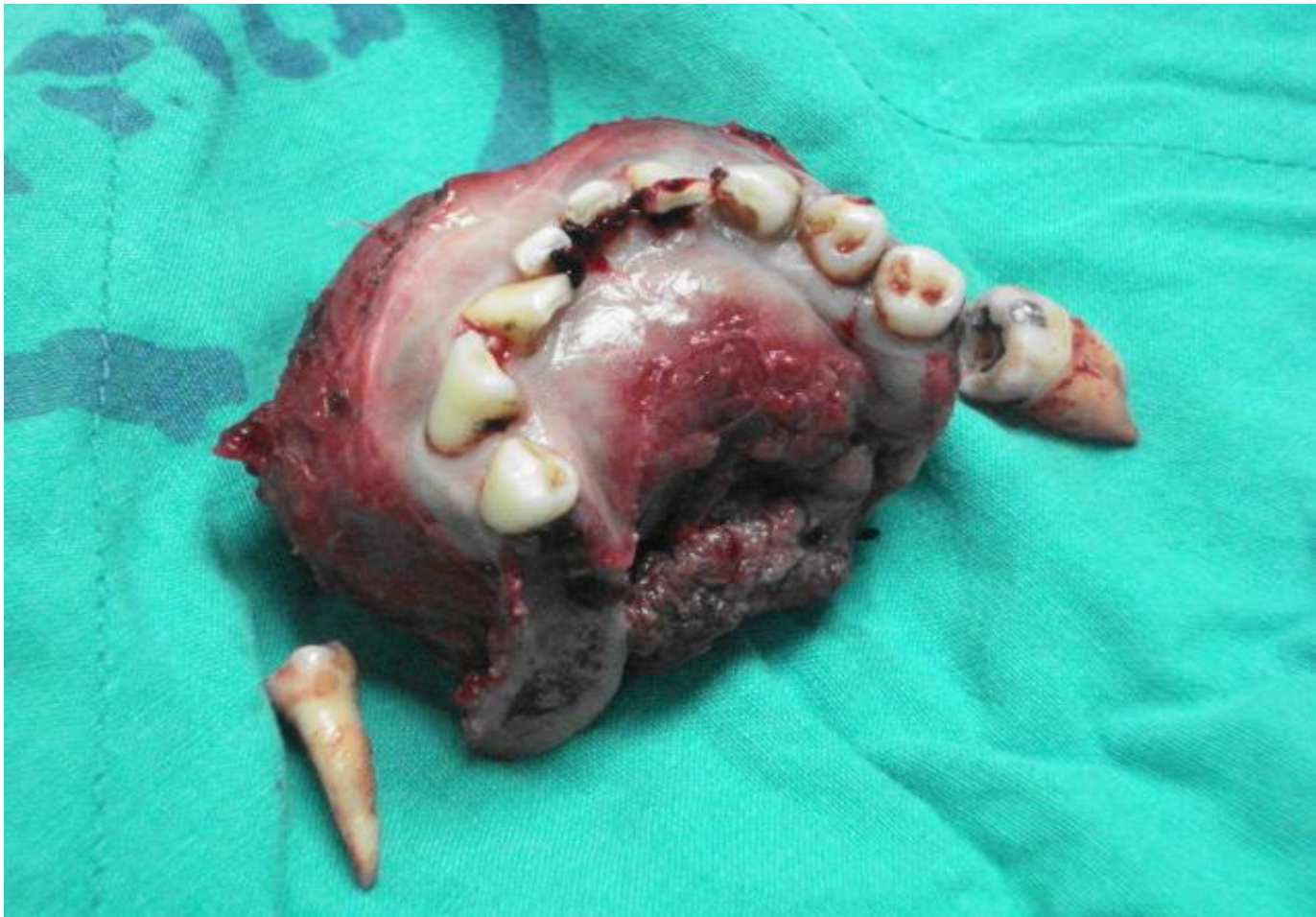Tumor Óseo de Células Gigantes del Mentón

La incisión submaxilar ya ha sido cerrada dejando un tubo de hemovac en el lecho tumoral.



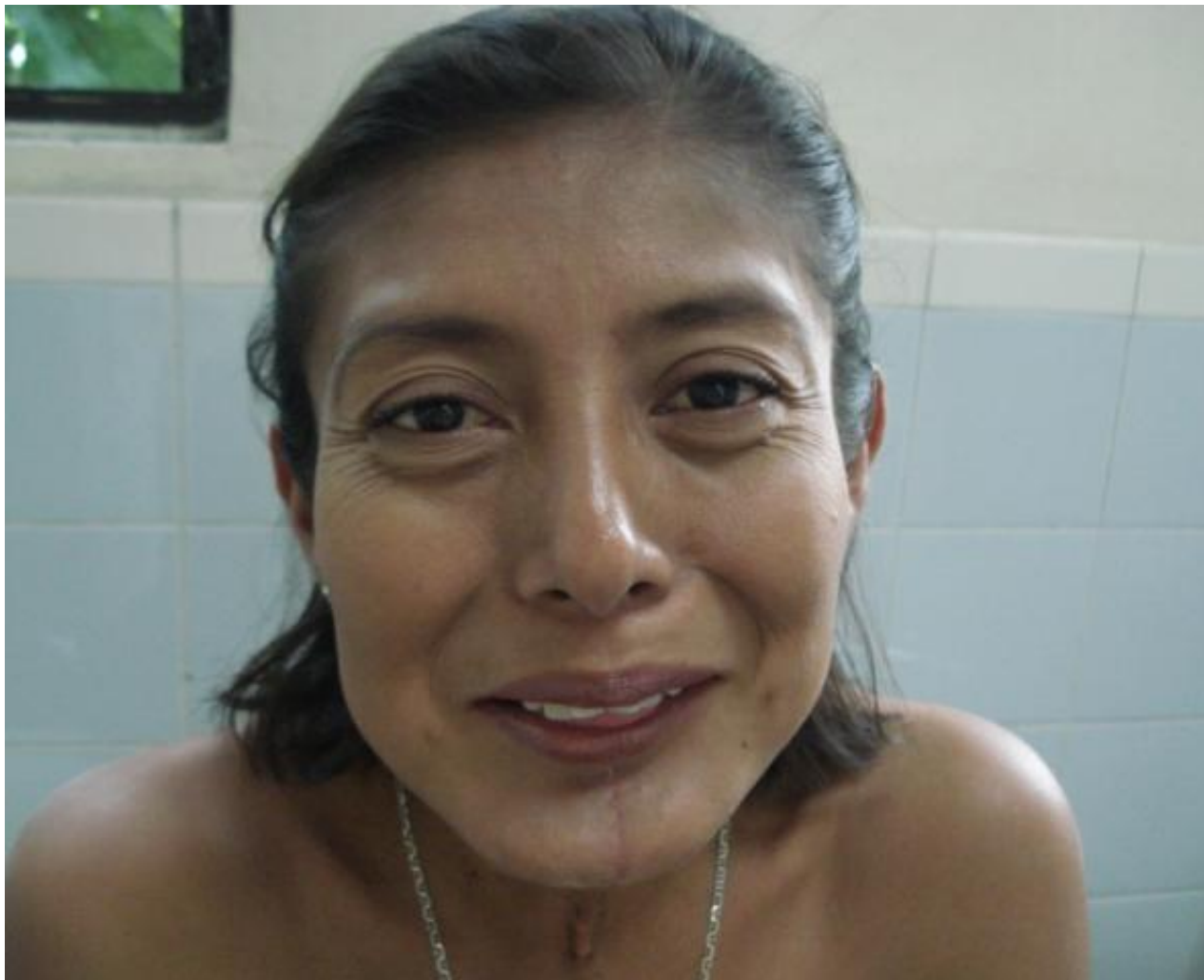Tumor Óseo de Células Gigantes del Mentón

Aquí podemos ver el cierre de la herida operatoria en el interior de la cavidad oral obteniendo resultados funcionales y estéticos satisfactorios.



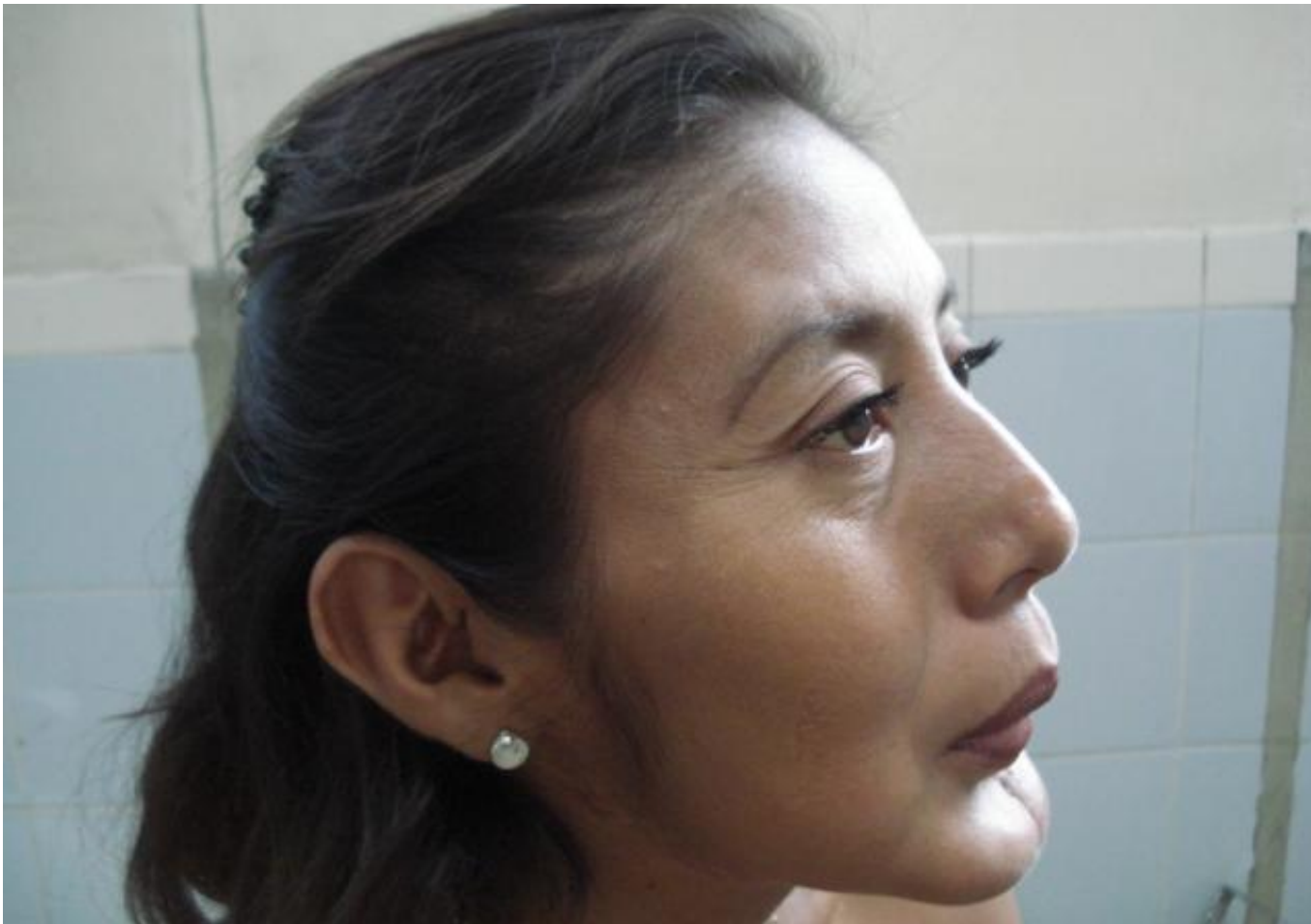Tumor Óseo de Células Gigantes del Mentón

La pieza operatoria incluye el tumor, ambas ramas horizontales de la mandíbula con 11 piezas dentales y los tejidos blandos del piso de la boca. Estudio histopatológico reporta márgenes libres de tumor.



Tumor Óseo de Células Gigantes del Mentón

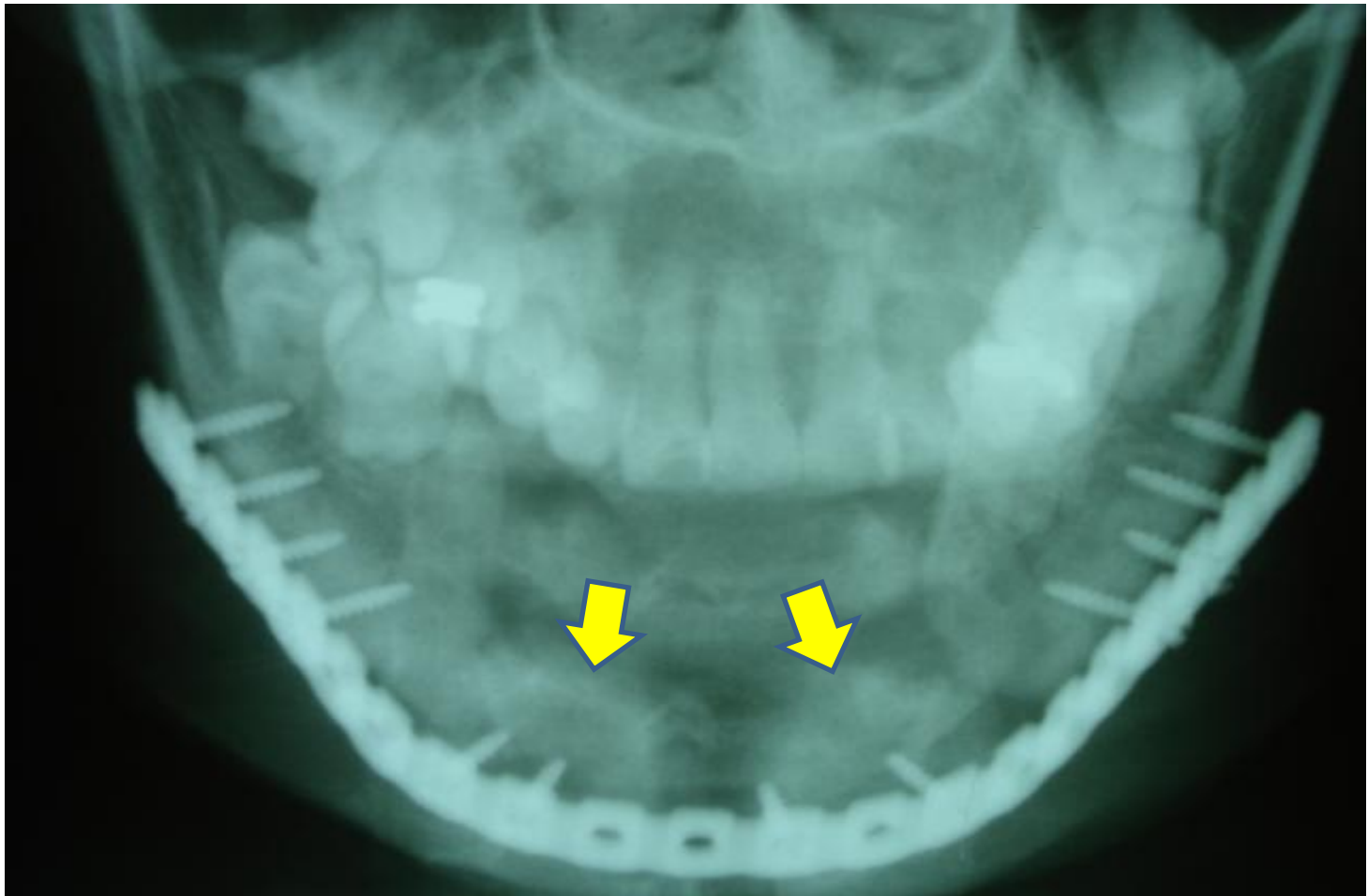
Aspecto de la paciente año y medio después del Procedimiento Quirúrgico. Puede notarse la simetría del contorno del mentón y la cicatriz de la traqueostomía



Tumor Óseo de Células Gigantes del Mentón

Este es el aspecto del perfil de la paciente.

Se está fabricando una prótesis dental para toda la arcada inferior.



Tumor Óseo de Células Gigantes del Mentón

Año y medio después de la Cirugía vemos que tanto la prótesis de titanio como como los injertos óseos (flechas amarillas) se han integrado totalmente con los tejidos blandos y con los fragmentos de mandíbula residuales. La movilidad mandibular es normal.

Tumor Óseo de Células Gigantes del Mentón

Dr. Rodman López

Cirugía y Quimioterapia del Cáncer

www.centrodeltumor.com